INSTITUTO MEXICANO DEL SEGURO SOCIAL
DIRECCION DE PRESTACIONES MÉDICAS
UNIDAD DE ATENCION MÉDICA
COORDINACIÓN DE UNIDADES MÉDICAS DE ALTA ESPECIALIDAD
DIVISIÓN DE EXCELENCIA CLÍNICA

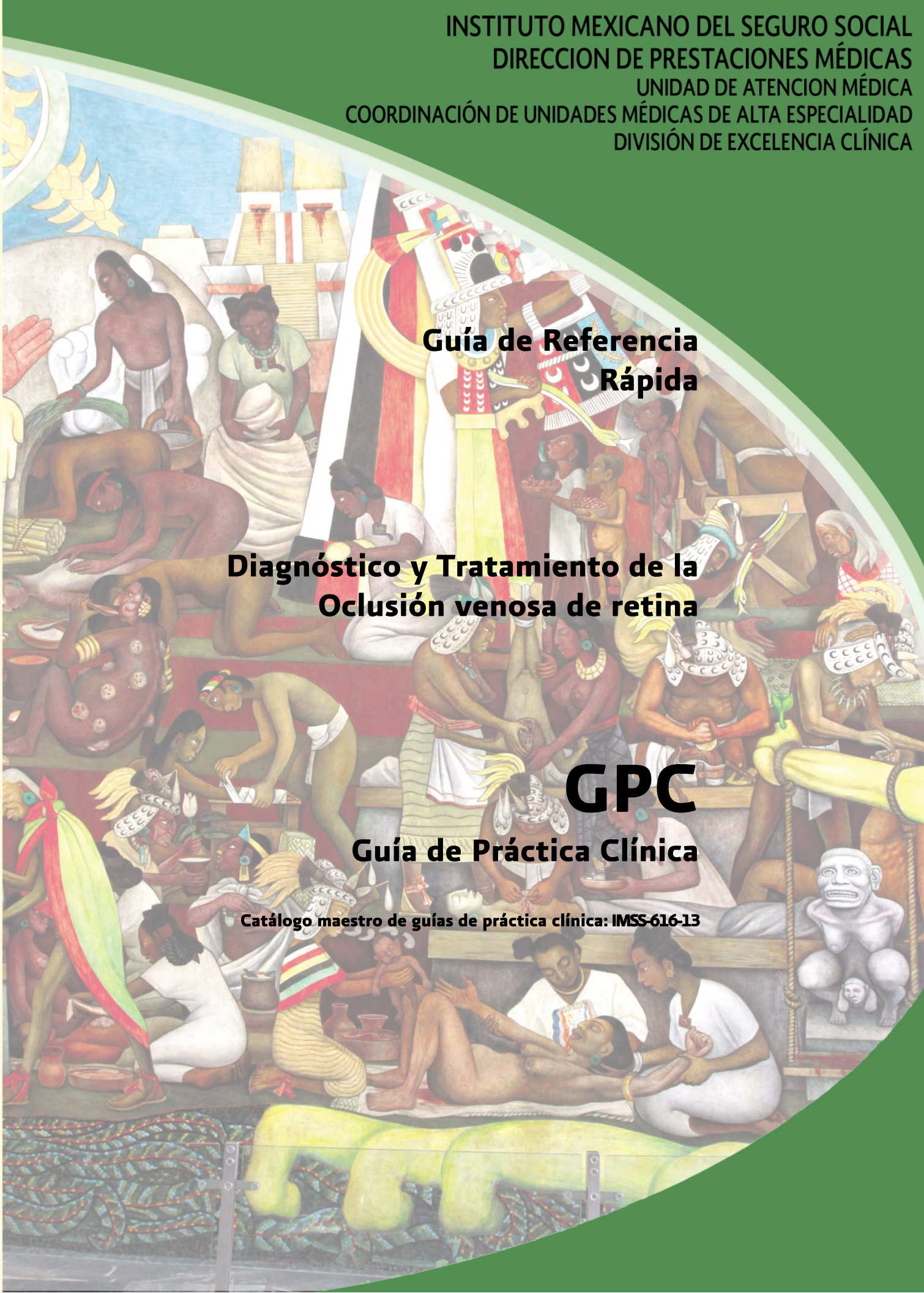

Guía de Referencia Rápida

Diagnóstico y Tratamiento de la Oclusión venosa de retina

GPC

Guía de Práctica Clínica

Catálogo maestro de guías de práctica clínica: IMSS-616-13

Guía de Referencia Rápida

CIE- 10:H348 Otras oclusiones vasculares retinianas
GPC
Diagnóstico y Tratamiento de la Oclusión Venosa de Retina
ISBN en trámite

DEFINICIÓN

Las oclusiones venosas de la retina son un desorden común y con un alto potencial de ceguera permanente. Los pacientes presentan pérdida de visión súbita, no dolorosa. La apariencia clínica varía desde una pequeña hemorragia distribuida en la retina con exudados algodonosos hasta una marcada hemorragia con hemorragias tanto superficiales como profundas con aspecto de "brochazo de pintura roja", dichas hemorragias raramente se extienden hacia la cavidad vítrea. Existen fundamentalmente dos tipos de oclusión, la variante central que involucra con alteraciones de la retina en los cuatro cuadrantes. La oclusión venosa variante rama que típicamente esta confinada a un cuadrante y que usualmente el sitio de oclusión ocurre en los sitios de cruces arteriovenosos, pero que pueden involucrar la mitad superior o inferior (hasta la variante hemiretineana), así como la macula. Los pacientes habitualmente son mayores de 50 años y muchos de ellos con enfermedad cardiovascular.

CONTEXTO

La oclusión venosa retiniana (OVR) es la segunda causa más común de trastorno vascular de la retina después de la retinopatía diabética y es una causa frecuente de pérdida de visión e incluso ceguera. Dependiendo de la ubicación de la obstrucción, la OVR se puede dividir en la oclusión de rama venosa retiniana (BRVO) y oclusión de la vena central de la retina (OVCR). En la BRVO, la obstrucción se encuentra en una de las ramas de la arcada superior o inferior, que afecta sólo un cuadrante de la retina ecuatorial y periférica drenada por la rama ocluida. Ambos tipos se han asociado a enfermedades tales como hipertensión arterial sistémica (HAS), enfermedad cardiovascular y diabetes mellitus (DM) de 50 a 70% de los casos. En México Mendez observo mayor afectación de mujeres de 75 a 79 años y hombres de 80 a 84 de edad

PREVENCIÓN

De acuerdo a la literatura los pacientes que tienen mayor riesgo para OVR son aquellos con niveles bajos de folatos, presencia de placa en la arteria carótida y estrechamientos arteriolares focales con cinco veces más riesgo que la población general. Por lo que se recomienda que estos pacientes tengan vigilancia estrecha y valoración anual por oftalmología

Los pacientes con hipertensión sistólica y cruces arteriovenosos tienen hasta 4 veces más riesgo que la población general para OVR. Por lo que se recomienda que estos pacientes tengan una vigilancia estrecha y valoración anual por oftalmología.

La población que cursa con cualquiera de los siguientes, tienen un riesgo de 2 a 3 veces mayor que la población general, por lo que se recomienda que ante cualquier síntoma de OVR enviar de inmediato a

valoración por oftalmología.

- Niveles bajos de vitamina B6
- Niveles altos de Hemocisteina
- TA diastólica elevada
- Incremento del índice de masa corporal
- Hiperlipidemia
- Edad > de 60 años
- Incremento de niveles plasmáticos de fibrinógeno
- Niveles >300mg/l de lipoproteínas y/o enfermedad cardiovascular

Se recomienda que todo paciente portador de enfermedades como trombofilia, enfermedades mieloproliferativas, síndrome antilfosfolipidos, vasculitis retiniana, enfermedad de Behcet, poliarteriris nodosa, granulomatosis de Wegener.e hiperhomocisteinemia se mantengan en vigilancia estrecha.

La terapia hormonal sustitutiva y anticonceptivos orales: No debe ser instaurado en mujeres con antecedentes de eventos tromboembolicos retinianos

DIAGNÓSTICO

Las características clínicas de OVCR en su forma isquémica son:

- Baja visual brusca e indolora
- Perdida de campo visual
- Agudeza visual menor a 20/200
- Presencia de defecto pupilar aferente

Las características clínicas de OVCR en su forma no isquémica son:

- Baja visual brusca e indolora
- Agudeza visual mejor 20/200
- Ausencia de defecto pupilar aferente

Las características clínicas de OVCR en su forma aguda son:

- Tortuosidad, dilatación venosa.
- Hemorragias superficiales en los 4 cuadrantes.
- Edema macular.
- Edema de papila
- Exudados algodonosos peripapilares.

Las características clínicas de OVCR en su forma crónica son:

- Vasos colaterales en la papila y retina.
- Dilatación y tortuosidad venosa persistente.
- Envainamiento venoso.
- Estrechamiento arteriolar.
- Edema macular crónico.
- Alteraciones pigmentarias maculares

El paciente con sospecha de ORVR debe ser interrogado en busca de las siguientes características:

- Puede cursar asintomática dependiendo de la localización.
- Baja visual brusca moderada e indolora si se afecta la macula.
- Escotoma o defecto campimetrico sectorial o altitudinal.

Las características clínicas de ORVR en su forma aguda son:

- Dilatación venosa.
- Hemorragias retinianas superficiales en un sector bien delimitado (área de drenaje de la vena).
- Edema macular.
- Exudados algodonosos
- Estrechamiento arteriolar.

Las características clínicas de ORVR en su forma crónica son:

- Vasos colaterales.
- Microaneurismas.
- Edema macular persistente.
- Alteración del epitelio pigmentario de la retina.
- Fibrosis subretiniana.
- Membrana epirretiniana.

PRUEBAS DIAGNÓSTICAS

En la OVCR la angiografía con fluoresceína es útil para diferenciar una forma isquémica de una no isquémica. Nos ayuda a determinar la extensión de la isquemia y EM. Confirma el diagnóstico en casos dudosos y diferencia las telangiectasias de los neovasos.

La angiografía con fluoresceína no se realiza en la fase aguda de las oclusiones venosas retinianas por el efecto pantalla de las hemorragias. Se suele esperar de 3 a 6 meses desde la fase aguda

El electroretinograma en conjunto con la presencia de defecto pupilar aferente es útil para diferencias las formas isquémicas y no isquémicas

TRATAMIENTO DE LA OCLUSIÓN DE VENA CENTRAL DE LA RETINA (ISQUÉMICA)

- Revisar cada 2-3 meses, a menos que existan factores de riesgo particulares.
- En pacientes con OVCR en fase isquémica
- Aplicar laser cuando aparezcan neovasos en el iris o el ángulo y revisión de control del fondo de ojo debe ser entre 1 y 2 meses, cuando persisten los neovasos debe realizarse nueva aplicación de laser
- En pacientes con difícil acceso a los servicios de salud la aplicación de laser puede realizarse en forma profiláctica.

El tratamiento profiláctico con láser y agentes anti-factor de crecimiento endovascular no está autorizado

No se recomienda el uso de acetonido de triamcinolona intravitreo en la neovascularización del segmento anterior porque puede exacerbar el glaucoma neovascular pre-existente

TRATAMIENTO DE LA OCLUSIÓN DE VENA CENTRAL DE LA RETINA (NO ISQUÉMICA)

Todos deberán ser vigilados durante 3 años después de presentar el evento oclusivo mediante el siguiente esquema:

1. AV: 20/40 o mejor y estable
- Cita cada 1-2 meses durante 6 meses
- Después anual.
2. AV 20/200 o peor (>riesgo de NVI/NVA).
- Cita mensual durante 6 primeros meses
- Cita cada 2 meses durante 6 meses
3. AV 20/50 a 20/200 (riesgo medio de NVI/NVA)
- Cita mensual durante 6 meses

Si en algún momento la AV disminuye por debajo de 20/200, será necesaria una evaluación del estado de perfusión con seguimiento mensual durante otros 6 meses

GLAUCOMA NEOVASCULAR

No se recomienda:

- Tratamiento profiláctico con laser
- Agentes anti-factor de crecimiento endovascular
- Utilizar acetonido de triamcinolona

La dorzolamida puede ser utilizada manteniendo vigilancia estrecha de las cifras de tensión ocular en estos pacientes en un intento por mejorar la perfusión retiniana

Usualmente se indica esteroides tópicos y atropina para conservar el ojo libre de dolor. Sin embargo si el ojo tiene potencial visual la presión intraocular debe ser controlada con agentes hipotensores tópicos, cirugía filtrante o ciclo-ablativa

En los pacientes que desarrollan glaucoma neovascular es conveniente evaluar la necesidad de colocación de implante valvular (Vease guía de práctica clínica de glaucoma)

EDEMA MACULAR

Se recomienda realizar seguimiento de los pacientes con edema macular por una máximo de dos años y medio en los casos no complicados.

La fotocoagulación en rejilla no produce ningún beneficio y no es recomendable en el tratamiento del edema macular

Con base en la literatura actual no se recomienda utilizar:

- Triamcinolona
- Dexametasona

- Bevacizumab

TRATAMIENTO QUIRÚRGICO

No hay evidencia que apoye el mecanismo de incremento del flujo vascular retiniano. Los resultados anatómicos y visuales de la neurotomía óptica radial en las distintas series parecen ser mejores a largo plazo que la historia natural de la enfermedad

TRATAMIENTO DE LA OCLUSIÓN DE RAMA VENOSA DE LA RETINA

La FAR determina la extensión de la isquemia y el EM, confirma el diagnostico en casos dudosos y diferencia las telangiectasias de los neovasos.

La presencia de isquemia macular severa con agrandamiento de la zona avascular foveal, especialmente en las formas isquémicas de OVCR. No se recomienda realizarla en la fase aguda de las OVR por el efecto pantalla de las hemorragias. Se suele esperar de 3 a 6 meses desde la fase aguda.

La fotocoagulación de la retina se debe realizar cuando aparecen neovasos en el iris y/o en la papila y debe ser solo en el sector de retina isquémica. No se justifica la aplicación profiláctica de laser
El láser en rejilla puede ser aplicado en el área de difusión capilar, después de 3 a 6 meses del evento inicial cuando se han absorbido la mayoría de las hemorragias
El seguimiento se debe realizar cada 3-4 meses en los pacientes que presentan isquemia en uno o más cuadrantes

Se recomienda fotocoagulación macular en rejilla cuando la pérdida de visión es de 20/40 o peor sin mejoría y es debida a un EM con buena perfusión macular. Si se debe a una falta de perfusión macular no se recomienda el tratamiento con laser

La fotocoagulación en rejilla sigue siendo el tratamiento estándar para pacientes con pérdida de visión asociada con EM secundario a ORVR.
Láser en rejilla en el área de difusión capilar, después de un periodo de 3 a 6 meses del inicio de la enfermedad y cuando ya se haya reabsorbido la mayor parte del componente hemorrágico, es beneficioso.
Seguimiento a:

- Cita 3 meses después de la oclusión
- Citas subsecuentre entre 3 y 6 meses

ALGORITMOS

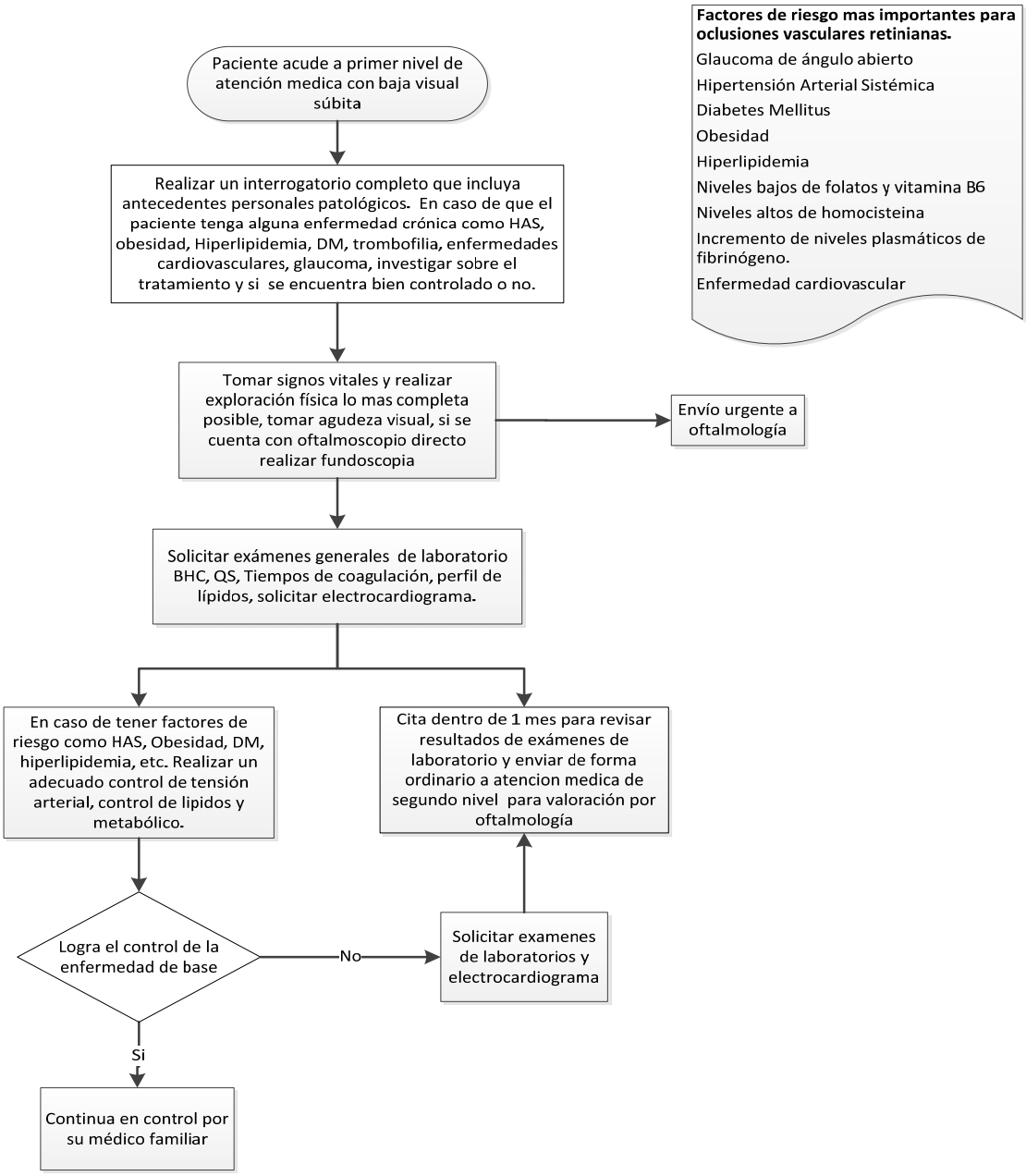
Factores de riesgo mas importantes para oclusiones vasculares retinianas.
Glaucoma de ángulo abierto
Hipertensión Arterial Sistémica
Diabetes Mellitus
Obesidad
Hiperlipidemia
Niveles bajos de folatos y vitamina B6
Niveles altos de homocisteina
Incremento de niveles plasmáticos de fibrinógeno.
Enfermedad cardiovascular
Paciente acude a primer nivel de atención medica con baja visual súbita
Realizar un interrogatorio completo que incluya antecedentes personales patológicos. En caso de que el paciente tenga alguna enfermedad crónica como HAS, obesidad, Hiperlipidemia, DM, trombofilia, enfermedades cardiovasculares, glaucoma, investigar sobre el tratamiento y si se encuentra bien controlado o no.
Tomar signos vitales y realizar exploración física lo mas completa posible, tomar agudeza visual, si se cuenta con oftalmoscopio directo realizar fundoscopia
Envío urgente a oftalmología
Solicitar exámenes generales de laboratorio BHC, QS, Tiempos de coagulación, perfil de lípidos, solicitar electrocardiograma.
En caso de tener factores de riesgo como HAS, Obesidad, DM, hiperlipidemia, etc. Realizar un adecuado control de tensión arterial, control de lipidos y metabólico.
Cita dentro de 1 mes para revisar resultados de exámenes de laboratorio y enviar de forma ordinario a atencion medica de segundo nivel para valoración por oftalmología
Logra el control de la enfermedad de base
No
Solicitar examenes de laboratorios y electrocardiograma
Si
Continua en control por su médico familiar

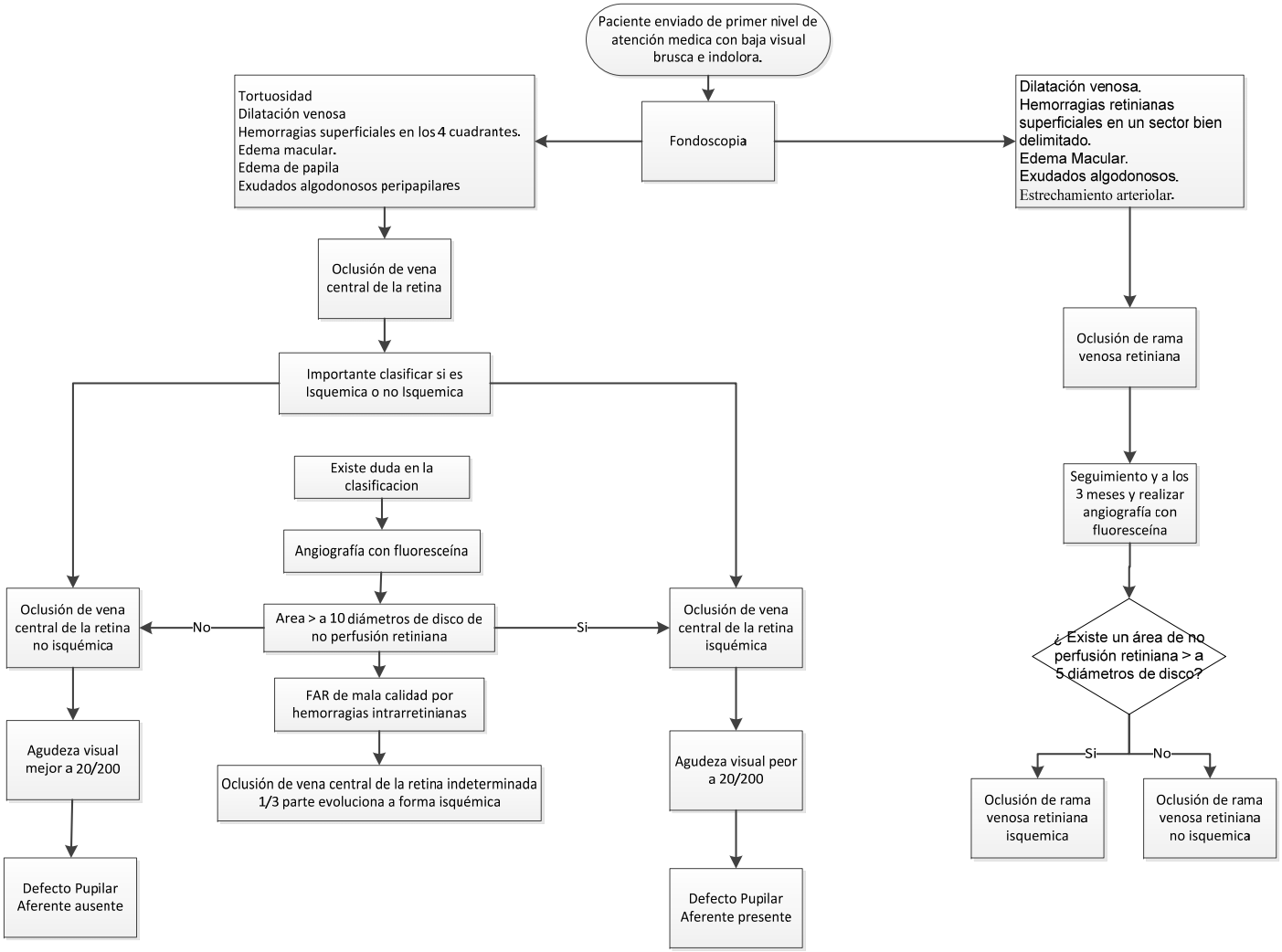
Paciente enviado de primer nivel de atención medica con baja visual brusca e indolora.
Fondoscopia
Tortuosidad
Dilatación venosa
Hemorragias superficiales en los 4 cuadrantes.
Edema macular.
Edema de papila
Exudados algodonosos peripapilares
Dilatación venosa.
Hemorragias retinianas superficiales en un sector bien delimitado.
Edema Macular.
Exudados algodonosos.
Estrechamiento arteriolar.
Oclusión de vena central de la retina
Importante clasificar si es Isquemica o no Isquemica
Existe duda en la clasificacion
Angiografía con fluoresceína
Area > a 10 diámetros de disco de no perfusión retiniana
No
Si
FAR de mala calidad por hemorragias intrarretinianas
Oclusión de vena central de la retina indeterminada 1/3 parte evoluciona a forma isquémica
Oclusión de vena central de la retina no isquémica
Agudeza visual mejor a 20/200
Defecto Pupilar Aferente ausente
Oclusión de vena central de la retina isquémica
Agudeza visual peor a 20/200
Defecto Pupilar Aferente presente
Oclusión de rama venosa retiniana
Seguimiento y a los 3 meses y realizar angiografía con fluoresceína
¿ Existe un área de no perfusión retiniana > a 5 diámetros de disco?
Si
No
Oclusión de rama venosa retiniana isquemica
Oclusión de rama venosa retiniana no isquemica

Tabla de Medicamentos de Primera Elección

Clave	Principio activo	Dosis recomendada	Presentación	Tiempo	Efectos adversos	Interacciones	Contra indicaciones
4412	Dorsolamida-Timolol	Oftálmica. Adultos: Aplicar una gota cada 12 horas en el ojo afectado.	Cada ml contiene: Clorhidrato de dorzolamida equivalente a 20 mg de dorzolamida Maleato de timolol equivalente a 5 mg de timolol Envase con gotero integral con 5 ml	Determinado por el médico tratante	Visión borrosa, irritación ocular, reacciones de hipersensibilidad inmediata, fotofobia.	Los agentes bloqueadores beta adrenérgicos incrementan el efecto	Hipersensibilidad a los fármacos, asma bronquial, enfermedad pulmonar obstructiva crónica, arritmia cardiaca.

Guías de práctica clínica de la SERV: manejo de las oclusiones venosas de la retina

Clasificación anatómica
Permite diferenciar entidades con una historia natural, pronóstico y tratamiento diferentes
1. Oclusión de vena central de la retina (OVCR): oclusión de la vena central de la retina localizada en el nervio óptico.
2. Oclusión de rama venosa retiniana (ORVR): ORVR mayor o principal: Oclusión de rama de primer orden fuera de la papila pero con afectación de ramas maculares.
ORVR macular o menor: afectación solo de una rama macular.
ORVR periférica o secundaria: oclusión de rama venosa que no afecta a la circulación macular, frecuentemente asintomática.
3. Oclusión hemicentral de vena retiniana (HemiC-OVR): oclusión de la rama principal superior o inferior de vena central de retina a nivel papilar. Clásicamente incluida entre las oclusiones de rama; sin embargo, el curso clínico, pronostico y manejo esta más próximo a la OVCR.
Cuando la oclusión se produce fuera de la papila, el punto de la oclusión es visible y por la disposición anatómica de división afecta a toda la hemirretina superior o inferior, se denomina oclusión hemirretiniana pero a diferencia de la hemicentral en nada se diferencia de las ORVR

[SERV clinical practice guidelines: management of retinal vein occlusion. Sociedad Española de Retina y Vitreo]. Gómez-Ulla F, Abraldes MJ, Basauri E, Fernández M, García-Layana A, Gili P, Montero J, Nadal J, Morales V, Saravia M, Cabrera F, Cervera E; Sociedad Española de Retina y Vitreo. Arch Soc Esp Oftalmol. 2010 Sep;85(9):294-309. Epub 2010 Nov 13. Spanish.

Equivalencias de agudeza visual en distintas notaciones

MAR (Minutos de Arco)	Snellen Pies	Snellen Metros	Eficiencia Visual de Snell-Sterling (%)	Fracción de Snellen	Log MAR
0,5	20/10	6/3	109	2,0	0,3
0,75	20/15	6/4,5	104	1,33	0,1
1,00	20/20	6/6	100	1,0	0
1,25	20/25	6/7,5	96	0,8	-0,1
1,5	20/30	6/9	91	0,67	-0,18
2,0	20/40	6/12	84	0,5	-0,3
2,5	20/50	6/15	76	0,4	-0,4
3,0	20/60	6/18	70	0,33	-0,5
4,0	20/80	6/24	58	0,25	-0,6
5,0	20/100	6/30	49	0,2	-0,7
6,0	20/120	6/36	41	0,17	-0,78
7,5	20/150	6/45	31	0,133	-0.88
10,0	20/200	6/60	20	0,10	-1,0
20,0	20/400	6/120	3	0,05	-1,3

Optometría de atención primaria, Theodore Grosvenor. Editorial Mason. 2004
Bailey IL, Lovie JE. New designs principles for visual acuity setter charts. Am J Optom Physiol Opt 1976; 53:740.
Adler, fisiología del ojo, Kaufman P. 10ª Edición, Mosby. 2004
http://www.imagenoptica.com.mx/pdf/revista50/consideraciones.htm

Protocolo de analítica en oclusiones vasculares

En todos los pacientes
Hemograma completo Velocidad de sedimentación Tiempo de protrombina TTPA Fibrinógeno Perfil lipídico (colesterol, VDL, HDL, triglicéridos) Proteinograma Glucemia Proteína C reactiva Urea, electrolitos , creatinina
En ausencia de los factores de riesgo anterior, en pacientes de menos de 50 años, o en casos bilaterales
Homocisteína en plasma Perfil antifosfolípido (anticoagulante lúpico, anticuerpo antiacardiolipina, anti-β_2-glicoproteína) Antitrombina III Proteína C funcional Proteína S funcional Resistencia proteína C reactiva (si resulta patológica confirmar con test genéticos Factor V de Leiden Mutación de protrombina
Si existe sospecha de enfermedad sistémica específica
Enzima convertidor de angiotensina y placa de tórax (sarcoidosis) Auto anticuerpos (antiDNA, ANA, ANCA,...)por colagenopatías y vasculitis HLA (enfermedad de Behçet)

SERV. Gómez-Ulla F, Abraldes MJ, Basauri E, Fernández M, García-Layana A, Gili P, Montero J, Nadal J, Morales V, Saravia M, Cabrera F, Cervera E; Sociedad Española de Retina y Vítreo.SERV clinical practice guidelines: management of retinal vein occlusion. Sociedad Española de Retina y Vitreo. Arch Soc Esp Oftalmol. 2010;85(9):294-309. Epub 2010 Nov 13.