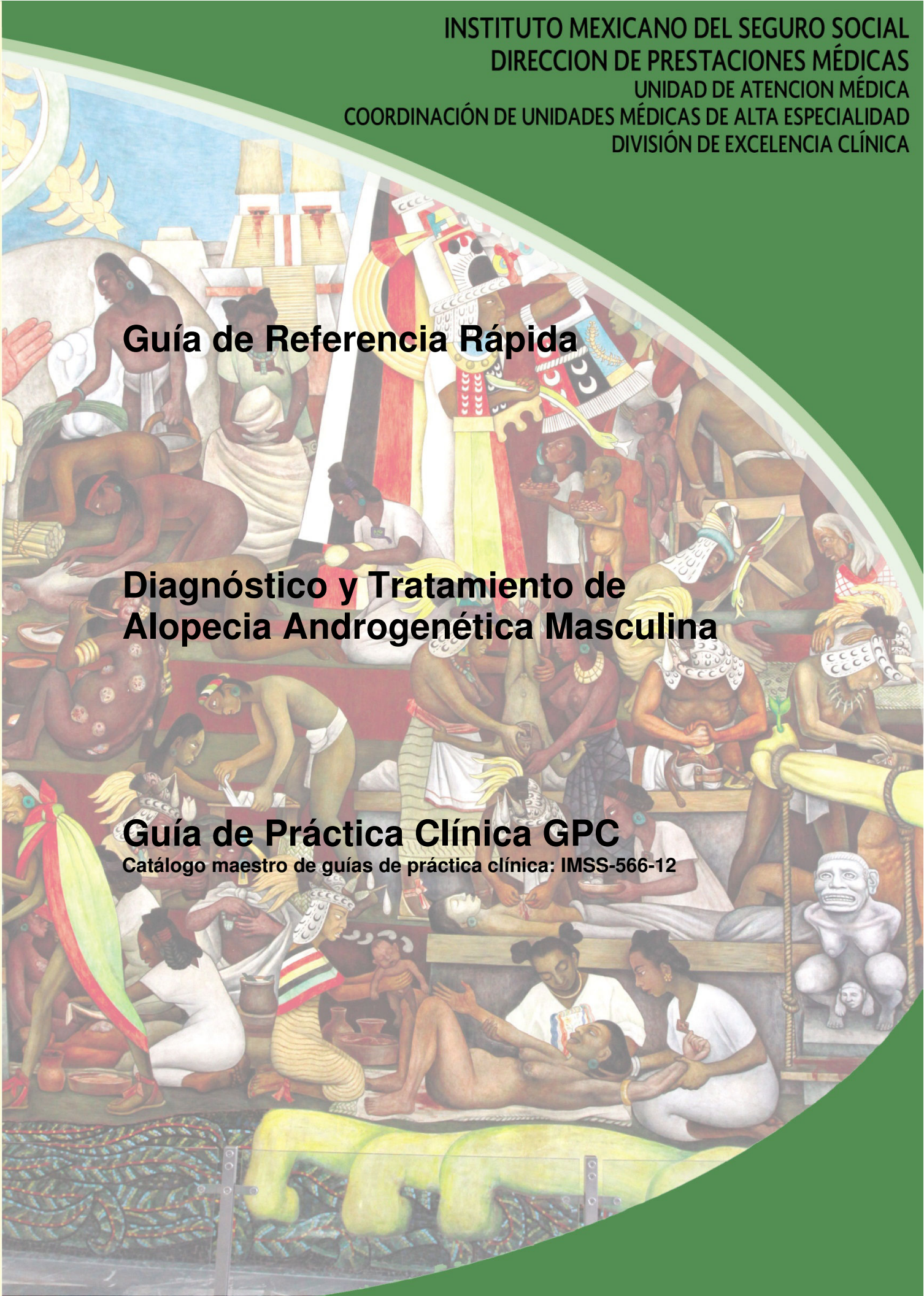


Guía de Referencia Rápida

Diagnóstico y Tratamiento de Alopecia Androgénica Masculina

Guía de Práctica Clínica GPC

Catálogo maestro de guías de práctica clínica: IMSS-566-12



GUÍA DE REFERENCIA RÁPIDA

L 64 Alopecia andrógena

GPC

Diagnóstico y tratamiento de la alopecia androgenética masculina

ISBN en trámite

DEFINICIÓN

La alopecia androgenética es la pérdida de pelo cronoevolutiva con predisposición genética, dihidrotestosterona dependiente caracterizada por una miniaturización progresiva del folículo piloso de la piel cabelluda.

DIAGNÓSTICO

Interrogatorio y exploración física

La AGA se presenta principalmente en la tercera década de la vida e incrementa su frecuencia con la edad; la pérdida de pelo es lenta, intermitente y de larga evolución generalmente aumenta en otoño e invierno.

La alopecia androgenética es hereditaria, aunque el patrón de herencia no está bien definido y la ausencia de historia familiar no descarta el diagnóstico.

La pérdida de pelo puede ser precedida en ocasiones por prurito de piel cabelluda y tricodinia.

La pérdida de pelo en la alopecia androgenética masculina se presenta inicialmente con una recesión de la línea frontal de implantación y pérdida de pelo en el vértex para posteriormente perder la totalidad del pelo de la región frontal y el vértex.

El patrón de pérdida de pelo de la alopecia androgenética es característico y no se presenta en otras causas de pérdida de pelo. Puede variar de un individuo a otro, pero incluye una disminución de la densidad de pelo en la región frontoparietal, bitemporal y en vértex. Sin embargo, hay ocasiones en las que los hombres pueden presentar un patrón femenino con alopecia difusa de la región parietal manteniendo la línea de implantación frontal como se describe en la escala de Ludwig. Se sugiere clasificar la alopecia androgenética masculina de acuerdo a una de las siguientes escalas: Hamilton-Norwood o Ludwig. (figura 1, 2)

En la alopecia androgenética no hay anomalías en la piel cabelluda. La exploración física incluye la textura, color, largo; es más fácil si se contrasta un mechón de pelo contra una hoja blanca.

Pruebas diagnósticas:

La prueba de pseudotracción o de Sabouraud se puede realizar tomando de 50-60 pelos entre el primero, segundo y tercer dedos de la mano, y mientras se jalan en dirección contraria a la piel cabelluda con la mano contralateral, los dedos mencionados se deslizan sobre el mechón de pelo en dirección de la piel cabelluda. Debe de realizarse en el área frontal, el área parietal derecha e izquierda y en el área occipital, así como en las áreas visiblemente afectadas. Se considera positiva, cuando se desprende más del 10% del pelo traccionado. En la alopecia androgenética, generalmente es negativa, con excepción de la fase activa en la que hay numerosos pelos en telógeno en el área afectada. Se sugiere realizarla en todos los pacientes teniendo en cuenta que generalmente es negativa. Cuando hay positividad difusa, deben realizarse más estudios para descartar un efluvio telógeno o una alopecia areata difusa.

La dermatoscopia, en etapas tempranas, se puede observar una depresión marrón en forma de halo periférico al folículo piloso conocida como “signo peripilar” en etapas tardías, se pueden observar puntos amarillos en piel cabelluda fotoexpuesta mostrando un patrón de pigmento “en enjambre”. Por este método también es posible observar una variabilidad mayor al 20% en el diámetro del pelo así como un aumento de pelo no terminal.

El tricograma, considerado un método seminvasivo, está indicado únicamente cuando se sospecha de un síndrome de anágeno suelto o un efluvio anágeno displásico.

La biopsia por punch se recomienda únicamente cuando el diagnóstico es incierto. Se aconseja tomar dos biopsias del centro de una lesión representativa, de preferencia en la línea paramedial y se sugiere que abarque hasta tejido celular subcutáneo. El corte de las biopsias, después de procesarlas debe ser vertical y horizontal y se prefiere su interpretación por un dermatopatólogo con experiencia en piel cabelluda

Factores agravantes:

La exposición intensa a los rayos ultravioleta, el tabaquismo y alcoholismo activo son factores, que de estar presentes, pueden modificar la alopecia androgenética por lo que es recomendable su disminución. La dermatitis seborreica de la piel cabelluda se expresa como eritema, escama oleosa y prurito y de presentarse es un factor agravante que hay que tratar.

Diagnóstico diferencial:

La pérdida súbita de pelo sugiere un estrés físico generalizado, una enfermedad sistémica, deprivación nutricional o farmacotoxicidad. La pérdida crónica de pelo puede ser secundaria a un síndrome genético o un desorden hormonal.

El efluvio telógeno se asocia a enfermedades sistémicas, fármacos, fiebre, estrés emocional, pérdida de peso, deficiencia de vitamina D o hierro, por lo que se debe interrogar sobre la existencia de otras enfermedades sistémicas diagnosticadas un año antes al inicio de la pérdida de cabello, y en caso de sospecha de efluvio telógeno se sugiere solicitar TSH o niveles de ferritina.

Se recomienda interrogar sobre la utilización de bandas u otros accesorios que pueden ocasionar la tracción del pelo y la exposición a rayos UV para apoyar el diagnóstico de alopecia por tracción y efluvio telógeno respectivamente.

Descartar un efluvio telógeno farmacoinducido mediante interrogatorio. Entre los fármacos más frecuentemente asociados con pérdida reversible de pelo se encuentran: anticoagulantes como la heparina, antineoplásicos, antiretrovirales como el inidavir, ritonavir y lopinavir, el inicio o la interrupción de anticonceptivos orales, implantes liberadores de progestinas, agonistas de liberadores de gonadotropinas como goserelina, antiestrógenos e inhibidores de la aromataza como tamoxifeno, terapia de reemplazo hormonal con estrógenos esterificados y metiltestosterona, oxigenación a través de membrana extracorpórea, inmunosupresores como micofenolato de mofetilo o leflunomide, interferones, interrupción de minoxidil, psicotrópicos como litio, ácido valproico, bromocriptina, cabergolina, fluoxetina, fluoroscopia y vitamina A.

La alopecia areata es focal la mayoría de las veces, aunque en ocasiones puede ser difusa, total o universal. El hallazgo de cejas, pestañas o pelo corporal ausente puede sugerir alopecia areata.

Las anomalías ungueales no son características de la alopecia androgenética, pero sí pueden estar presentes en la alopecia areata, el liquen plano y algunas deficiencias nutricionales.

En la alopecia cicatrizal no se observan orificios foliculares.

Un exceso de pelo corporal terminal sugiere hipertrichosis étnica o hipertrichosis secundaria a medicamentos o hirsutismo. Se sugiere explorar el pelo facial y corporal para descartar otras enfermedades como la alopecia areata o hipertrichosis.

TRATAMIENTO

Son dos los medicamentos autorizados por la FDA para el tratamiento de la alopecia androgenética masculina: Minoxidil y Finasteride.

El minoxidil es un derivado de la pirimidina, aprobado en 1988 por la FDA para el tratamiento de la alopecia androgenética. Se ha utilizado en pacientes mayores de 18 años con alopecia leve a moderada (escala de Hamilton-Norwood II-V). En el sector salud no se cuenta con minoxidil. La eficacia debe evaluarse a los 6 meses y debe de usarse de manera continua durante el tiempo que el paciente desee conservar los resultados. Al suspenderse el tratamiento por más de dos a tres meses se observa una pérdida severa de pelo, resultado de la entrada a fase telógena de todos los folículos pilosos que habían prolongado su fase anágena por la estimulación del minoxidil. Durante las primeras 8 semanas del tratamiento, los pacientes pueden percibir un aumento transitorio en la caída de cabello. Ésta es secundaria al cambio de fase de los folículos pilosos de telógeno a anágeno inducida por el minoxidil tópico. Como principales efectos adversos se observan la hipertrichosis, dermatitis por contacto irritativa, generalmente por una mala aplicación.

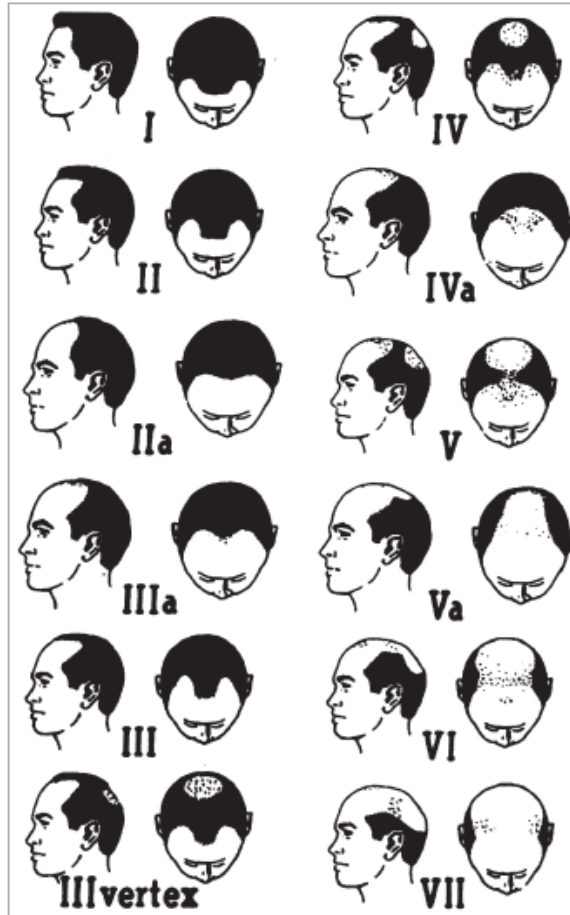
El finasteride es un inhibidor de la 5-alfa-reductasa tipo II aceptado en 1993 por la FDA como parte del tratamiento de la alopecia androgenética masculina. Inhibe a la 5-alfa-reductasa tipo II, evitando la transformación de testosterona a dihidrotestosterona, disminuyéndola en un 65-70% en el suero. Esta indicada la administración de finasteride 1mg vía oral cada 24 horas en pacientes mayores de 18 años con alopecia androgenética masculina leve a moderada (escala de Hamilton-Norwood II-V). Se recomienda la evaluación de su efecto hasta los 6 meses, cuando se observa una estabilización de la pérdida de pelo. El aumento en la densidad del pelo se presenta hasta los 12 meses. En caso de obtener resultados favorables, se recomienda continuar la terapia por tiempo indefinido. De los efectos adversos que pueden presentarse son: la disfunción eréctil, en el 1.5% de los pacientes, que en el 50% de los pacientes es transitoria, y en el 100% de ellos es reversible al suspender el tratamiento. La disminución de la libido y alteración en la eyaculación puede presentarse de manera transitoria. Por lo que se recomienda interrogar en forma dirigida a los pacientes para detectar alteraciones sexuales y proporcionar una explicación amplia. Finasteride 1mg vía oral cada 24 horas se asocia con una disminución del antígeno prostático específico (APE) del 40-50%, por lo que se recomienda la monitorización del APE previa a la administración de finasteride vía oral en hombres mayores de 45 años y ajustarlo (duplicándolo) durante el tamizaje para cáncer de próstata.

Con la combinación de minoxidil solución al 5% y Finasteride 1 mg VO puede aumentar el crecimiento de pelo, más que cualquiera de los dos agentes por separado.

Las técnicas quirúrgicas aceptadas para el tratamiento de la alopecia androgenética masculina son el trasplante de unidades foliculares y la reducción de piel cabelluda y se reservan para alopecias androgenéticas avanzadas (escala de Hamilton- Norwood VI-VII) o para pacientes que no han obtenido resultados satisfactorios con el tratamiento médico. Debe ser realizado por un equipo quirúrgico experimentado y con la infraestructura tecnológica necesaria para el desarrollo de estas técnicas.

El uso de Piritionato de zinc, antiestrógenos tópicos no ha demostrado su eficacia en la alopecia androgenética masculina. El uso de terapia, agrupada en el apartado de misceláneos, como suplementos alimenticios a base de aminoácidos, multivitamínicos, terapia herbolaria no ha demostrado su eficacia por lo que no se recomienda su uso en esta entidad.

FIGURA 1. CLASIFICACIÓN DE HAMILTON-NORWOOD



Fuente: Blume- Peytavi U, Blumeyer A, Tosti A, et al. S1 Guideline for diagnostic evaluation in androgenetic alopecia in men, women and adolescents. Br J Dermatol 2011; 164(1):5- 15.

FIGURA 2. CLASIFICACIÓN DE LUDWIG



Fuente: Blume- Peytavi U, Blumeyer A, Tosti A, et al. S1 Guideline for diagnostic evaluation in androgenetic alopecia in men, women and adolescents. Br J Dermatol 2011; 164(1):5- 15.

ALGORITMOS

ALGORITMO 1. DIAGNÓSTICO DE ALOPECIA ANDROGENÉTICA MASCULINA

