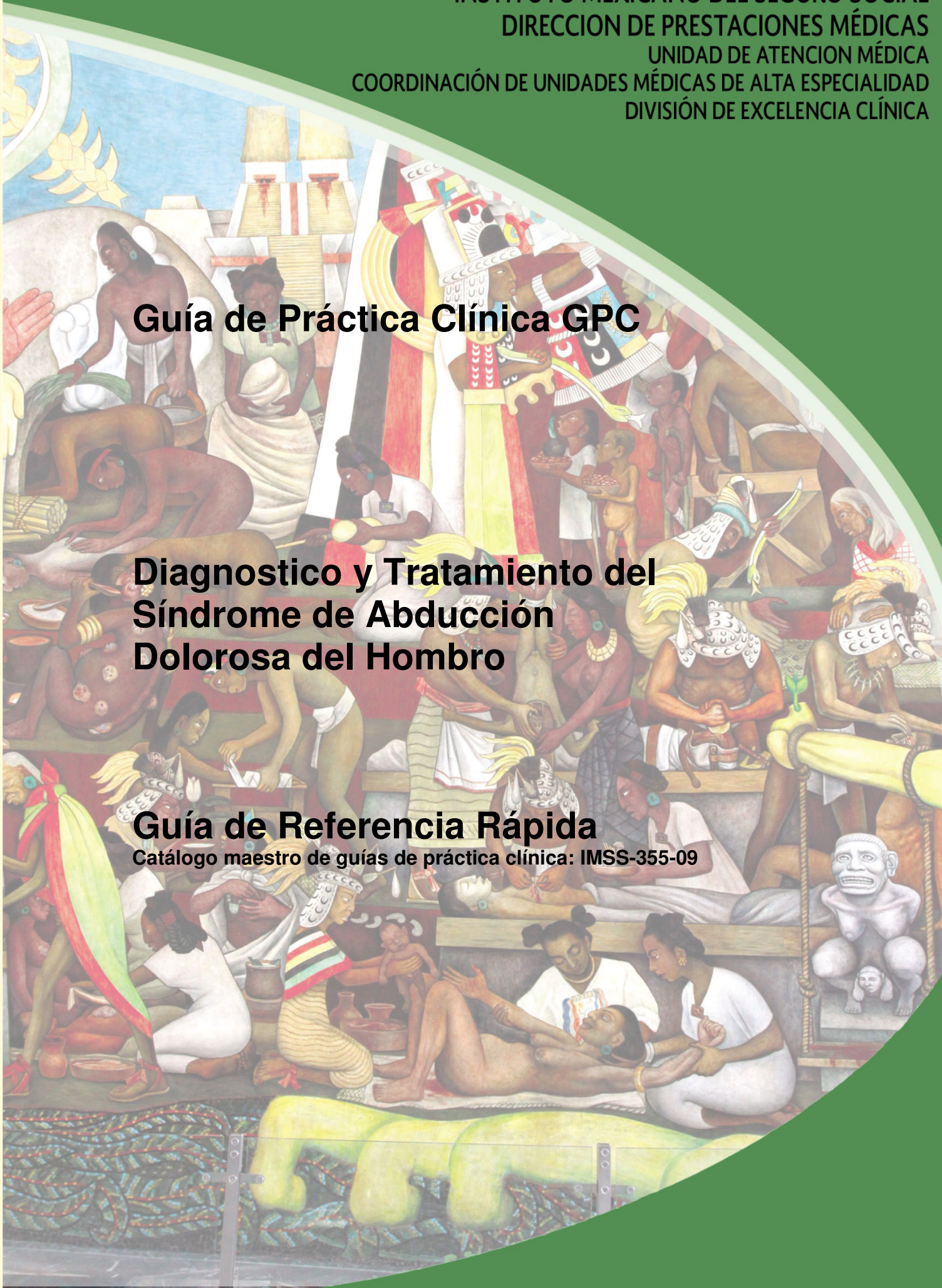


Guía de Práctica Clínica GPC

Diagnostico y Tratamiento del Síndrome de Abducción Dolorosa del Hombro

Guía de Referencia Rápida

Catálogo maestro de guías de práctica clínica: IMSS-355-09



GUÍA DE REFERENCIA RÁPIDA

M 754 Síndrome de abducción dolorosa del hombro

GPC

Diagnostico y tratamiento del Síndrome de Abducción Dolorosa del Hombro

ISBN 978-607-8290-11-6

DEFINICIÓN

El pinzamiento del manguito de los rotadores (Síndrome de abducción dolorosa), es el resultado de una compresión mecánica del manguito de los rotadores en la porción antero- inferior del acromion, especialmente cuando el hombro es llevado hacia el frente y en flexión con rotación interna

En el Síndrome de abducción dolorosa del hombro se identifican causas intrínsecas y extrínsecas. (Jobe, 1993). Las intrínsecas suelen ser dadas por lesiones articulares traumáticas o degenerativas. Las extrínsecas competen en mayor a las alteraciones anatómicas propias. Uthoff, 1997).

CLASIFICACION

Neer describe 3 etapas del Síndrome de Abducción Dolorosa

Etapas 1.- Afecta a pacientes jóvenes menores de 25 años, se caracteriza por inflamación, edema y hemorragia del manguito de los rotadores, esta etapa generalmente es reversible y no requiere de tratamiento quirúrgico

Etapas 2.- Afecta a pacientes entre los 25 y 40 años de edad, la lesión del tendón progresa a fibrosis y tendinitis, no responde a tratamiento conservador y requiere de cirugía

Etapas 3.- Afecta a mayores de 40 años, las lesiones progresan con una lesión mecánica del manguito de los rotadores y cambios en el arco coracoacromial con osteofitos a lo largo de la región anterior del acromion, en esta fase se instala el Síndrome de Manguito Rotador.

PREVENCIÓN

Se recomienda:

- Eliminar el hábito del tabaco
- Prevenir y controlar la Diabetes Mellitus y la obesidad

DIAGNÓSTICO

Interrogatorio:

Realizar una historia clínica detallada con evaluación física completa, aplicación de las pruebas clínicas especiales y auxiliares de laboratorio y gabinete específicos nos permitirá llegar a un diagnóstico final real.

Investigar intencionalmente:

- Edad por que a mayor edad mayor posibilidad de lesiones de hombro
- Actividades recreativas con movimiento de lanzamiento
- Pacientes con artritis reumatoide tienen mayor probabilidad de lesiones de hombro
- Actividades laborales con máquinas que producen movimiento vibratorio
- Traumatismo de hombro previo
- Actividades en las que se mantenga elevado el brazo por arriba del nivel del hombro
- Investigar si existe comorbilidad:
 - Diabetes Mellitus
 - Artritis reumatoide
 - Sobrepeso y Obesidad
 - Hábito tabáquico

Interrogar exhaustivamente la semiología del dolor (Cuadro II)

El dolor en esta enfermedad se presenta predominantemente durante el sueño

Exploración física:

- La exploración física sistematizada, es de mucha ayuda para el diagnóstico etiológico.
- Explorar detalladamente la cintura escapular
- Se deberán evaluar los arcos de movilidad del hombro en forma pasiva y activa.

(Cuadro III)

- Se debe evaluar la fuerza muscular
- Siempre explorar:
 - Abducción
 - Flexión
 - Extensión
 - Rotación interna
 - Rotación externa

(Cuadro IV)

ESTUDIOS DE GABINETE

La decisión sobre qué estudio de imagen solicitar dependerá de las características de cada paciente.

○ Radiografía simple

Solicitar en la consulta inicial radiografía simple de hombro, en posición neutra antero-posterior, aunque en fases iniciales las radiografías simples de hombro son normales, se solicitan para descartar tumores, fracturas o luxaciones.

Existen proyecciones especiales que el médico tratante puede solicitar de acuerdo a condición de cada paciente las proyecciones son:

- Antero-posterior
- Antero-posterior con rotación humeral
- Oblicua a 30 grados en dirección caudal
- Lateral

○ **Resonancia magnética**

Con la resonancia magnética de hombro se puede identificar el tendón afectado, el tamaño de la lesión, el grado de retracción, roturas parciales en el espesor y en el lado bursal del manguito rotador

También se puede identificar la morfología del manguito rotador, atrofia grasa del músculo o de las bolsas subacromial/deltoidea y la forma del acromion

○ **Neumo-artrografía**

La neumo-artrografía de hombro, es clave para establecer el diagnóstico, al observarse fuga del medio de contraste, que se traduce en rotura del manguito rotador

Tiene los siguientes riesgos: Reacción alérgica, infección, exposición a la radiación

○ **Artrografía- resonancia**

Artrografía resonancia, se usa para delimitar la patología del manguito rotador y la inestabilidad axial, así como las lesiones antero posteriores del rodete

En ocasiones después del procedimiento el dolor disminuye.

DIAGNÓSTICO DIFERENCIAL

Es necesario realizar una evaluación clínico–radiológica completa para descartar cualquier patología que confunda al diagnóstico

Las patologías con las que hay que hacer diagnóstico diferencial son:

- Lesión acromioclavicular
- Tendinitis del bicipital
- Radiculopatía cervical
- Inestabilidad de hombro
- Problemas neurológicos
- Infarto al miocardio
- Angina de pecho

TRATAMIENTO FARMACOLÓGICO

Se indicaran analgésicos antiinflamatorios no esteroideos como primera alternativa de tratamiento, por periodos cortos. Se recomienda conocer la dosis, periodo de uso, presentación, interacciones y efectos adversos de los aines.

La aplicación intra-articular de un antiinflamatorio esteroideo de depósito con lidocaína como analgésico local, favorece la compresión del sitio de la lesión y con ello facilita la movilidad temprana.

Sí después de dos infiltraciones con cortico-esteroide en la articulación no hay disminución del dolor no se deberán aplicar más infiltraciones y se valorará el tratamiento quirúrgico
Indicar analgésicos en el periodo postoperatorio, siguiendo las guías de dolor

TRATAMIENTO DE REHABILITACIÓN

Sí, después de la inyección intra-articular mejoró la movilidad y disminuyó el dolor se deberá iniciar terapia de rehabilitación funcional.

- La terapia de rehabilitación funcional consistente en ejercicios fisiátricos, calor local, diatermia y ultrasonido terapéutico.
- La rehabilitación será indicada y supervisada por el especialista en medicina física y rehabilitación
- Se recomienda cambio de actividad recreativa si en esta se realizan movimientos de lanzamiento con los miembros superiores
- Se recomienda cambio de actividad laboral cuando esta requiere manejo de máquinas que producen movimiento vibratorio repetitivo
- Se deberá evitar el movimiento continuo que requiera elevación del brazo por arriba del nivel del hombro

(Cuadro VI)

TRATAMIENTO QUIRÚRGICO

El tratamiento quirúrgico está indicado cuando existe limitación funcional para las actividades de la vida diaria, no hubo respuesta al tratamiento de rehabilitación y presenta dolor nocturno

El médico tratante deberá evaluar en cada paciente el riesgo/beneficio del proceso quirúrgico

Las contraindicaciones para el tratamiento quirúrgico son:

- Hombro congelado
- Infiltración grasa del subescapular e infraespinoso
- Artrodesis
- Artrosis severa
- Pacientes mayores de 65 años de edad

Además de las contraindicaciones inherentes a cualquier evento quirúrgico:

- Descontrol metabólico
- Presencia de tumoración
- Proceso infeccioso activo
- Riesgo quirúrgico-anestésico alto

El cirujano elegirá la técnica quirúrgica en la cual tenga mayor entrenamiento y la habilidad. Ya que en un meta-análisis se comparó la efectividad de la técnica quirúrgica artroscópica con la técnica abierta, para la descompresión subacromial y no encontraron diferencia significativa en el resultado

Algunos autores reportan que con la descompresión artroscópica la recuperación y/o el retorno al trabajo es más rápido

Se recomienda realizar bursectomía con acromioplastia, ya sea abierta o cerrada, por que proporciona mejores resultados

Ya sea con la técnica abierta o con la artroscopia se recomienda manipular lo menos posible los tejidos, con la finalidad de disminuir complicaciones

CRITERIOS DE REFERENCIA

En primer nivel de atención cuando una paciente presente dolor de hombro se deberá realizar:

- Historia clínica completa
- Radiografía simple de hombro

Si se sospecha de Síndrome de abducción dolorosa de hombro:

- Enviarlo a la Unidad de Medicina física y rehabilitación

Si no presenta mejoría del dolor y la de la movilidad con la terapia de rehabilitación:

- Enviarlo a segundo o tercer nivel de atención médica, acorde a la zonificación y/o regionalización institucional

En segundo nivel de atención:

- Realizar Infiltración del hombro
- Enviar al paciente a Medicina Física y Rehabilitación

Si después de dos infiltraciones y de haber seguido el tratamiento de rehabilitación no hay mejoría del dolor:

- Referir a la Unidad de segundo o tercer nivel de atención para valoración de quirúrgica

VIGILANCIA Y SEGUIMIENTO

La terapia de rehabilitación se inicia al siguiente día de haber sido operado con movimientos activos y poleas; después entre las 4 a 6 semanas inicia ejercicios de contra resistencia

La aparición de secuelas depende de:

- La cronicidad del padecimiento
- De la disminución del espacio entre el acromion y el humero
- Degeneración grasa de los músculos suprespinoso y subescapular
- Retracción de los músculos suprespinoso y subescapular
- La secuela postquirúrgica mas frecuente es la capsulitis adhesiva, seguida por dolor residual y calcificación tendinosa

Cuando se presentan secuelas, la movilización bajo anestesia o una segunda intervención por artroscopia puede recuperar la movilidad

CUADROS


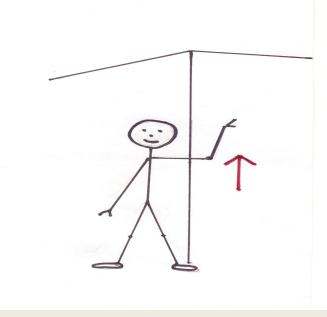

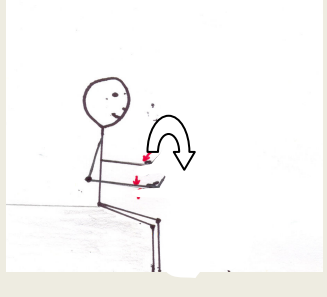

CUADRO II. SEMIOLOGIA DEL DOLOR EN LA LESION DEL MANGUITO ROTADOR

Inicio	Crónico
Localización	Regiones del hombro: -Anterior -Lateral
Irradiación	A la región del cuello
Horario (predominio)	Nocturno
Fenómenos que lo acompañan	Incapacidad de apoyo en el brazo lesionado Incapacidad para “coger un objeto con el brazo elevado” Uso de la articulación escapulo-torácica para la elevación del brazo, sin abducción.
Limitación de la movilidad	Limitación a la abducción 30° - 60° Limitación a la rotación interna y externa



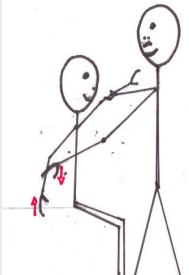
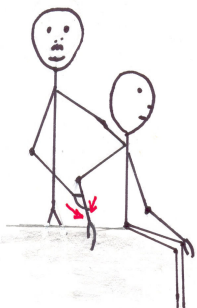
CUADRO III. EXPLORACION FISICA

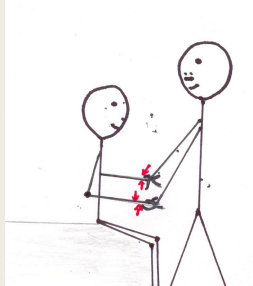


Inspección	Paciente de pie o sentado con el tórax y hombros descubiertos para comparar y apreciar asimetrías, anomalías morfológicas, posturales o relieves. Postura antalgica: hombro en rotación interna y aducción, mano doblada sobre el abdomen, para disminución de la hipertensión articular. Signos inflamatorios locales
Palpación	Buscar puntos dolorosos: - Articulación acromio-clavicular: - Tuberosidad mayor y menor del humero con los signos de fricción - Masas musculares. Contracturas, atrofas musculares y puntos de gatillo
Maniobras especiales	Exploración de movilidad activa, pasiva y contra-resistencia y exploración de fuerza y sensibilidad Ver (cuadro IV)

CUADRO IV. EXPLORACION DE LOS ARCOS DE MOVILIDAD DEL HOMBRO

Movimiento	Descripción	Arcos de movilidad	Figura
Abducción	El paciente en bipedestación, de frente al observador, deberá abrir el brazo elevándolo hasta donde se despierte el dolor	0 – 180° Supraespinoso actúa a partir de los 60°	
Flexión	El paciente en bipedestación, de frente al observador, deberá llevar el brazo al frente elevándolo hasta donde se despierte el dolor	0 – 180°	
Extensión	El paciente deberá llevar el brazo hacia atrás, hasta donde se despierte el dolor	0° – 60°	
Rotación interna	El paciente deberá girar el brazo, hacia la parte interna de su eje axial (sentido contrario a las manecillas del reloj)	0° – 80°	
Rotación externa	El paciente deberá girar el brazo, hacia la parte externa de su eje axial (sentido de las manecillas del reloj)	0 – 40°	

CUADRO V: SIGNOS CLÍNICOS A EXPLORAR CUNDO SE SOSPECHA EN SINDROME DE ABDUCCIÓN DOLOROSA DE HOMBRO

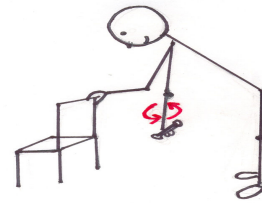
Maniobra	Descripción	Diagnóstico	Figura	Sen	Esp
Maniobra Apley superior (Schatch -test)	El paciente en bipedestación debe tocarse el margen medial superior de la escapula contralateral con el dedo índice	Valora una lesión de manguito de los rotadores			
Maniobra Apley inferior	Paciente bipedestación debe tocarse el hombro opuesto o bien con la punta de los dedos el ángulo inferior de la escapula contralateral.	Valora lesión del manguito de los rotadores			
Maniobra de Jobe	El codo en extensión manteniendo el brazo en abducción en 90°, flexión horizontal de 30° y rotación interna, se efectúa una presión de arriba hacia abajo sobre el brazo.	Valoración del músculo supraespinoso		44%	90%
Prueba del músculo subescapular	Flexión del codo a 90° por detrás del cuerpo se realiza rotación interna contra resistencia	Valora lesión del manguito rotador a nivel del músculo subescapular		62%	100%

<p>Prueba del músculo infraespinoso</p>	<p>Paciente sentado con los codos en flexión de 90° el clínico coloca sus manos sobre el dorso de las manos del paciente y se le pide que efectúe una rotación externa del antebrazo contra resistencia.</p>	<p>Valora lesión del manguito rotador a nivel del músculo infraespinoso</p>		<p>42%</p>	<p>90%</p>
<p>Prueba de pinzamiento (Hawkins Kennedy)</p>	<p>El paciente con el hombro y codo con flexión a 90°, realiza rotación interna, el clínico estabiliza el codo y guía el movimiento hacia rotación interna.</p>	<p>Valora la compresión del tendón músculo supraespinoso y ruptura del manguito rotador</p>		<p>72%</p>	<p>66%</p>
<p>Prueba de Arco doloroso</p>	<p>Con el brazo en posición anatómica se efectúa una abducción activa y pasiva</p>	<p>En abducción entre 30° y 90° aparece dolor en con limitación a la misma</p>		<p>77%</p>	<p>79%</p>

CUADRO VI: EJERCICIOS FISIÁTRICOS

Ejercicios de Codman

Flexione el cuerpo desde la cintura hasta que el tronco se encuentre paralelo al suelo. Deje que el brazo doloroso cuelgue como un péndulo enfrente de usted y balancéelo lenta y suavemente en pequeños círculos. A medida que el músculo se caliente, haga los círculos cada vez más grandes. Práctiquelo durante un minuto.

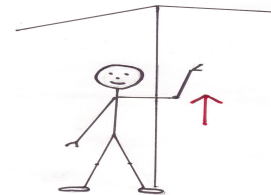


Ejercicios de estiramiento

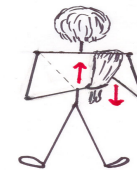A. Coloque la mano del brazo doloroso sobre el hombro opuesto. Con la otra mano tome el codo desde abajo y empújelo hacia arriba con suavidad hasta donde sea posible sin que esto le produzca dolor. Mantenga esa posición durante unos segundos y luego lleve el brazo con suavidad hasta la posición inicial. Repítalo 10-15 veces.



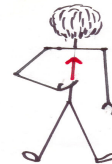B. Colóquese de pie con el hombro doloroso a unos 60-90 cm. de la pared. Extienda el brazo, coloque la yema de los dedos sobre la pared y súbalos suavemente hasta donde sea posible. A continuación, acérquese a la pared y vea si puede subir los dedos un poco más. El objetivo es alcanzar el punto en donde el brazo se encuentre extendido hacia arriba contra la pared. Cuando usted haya llegado lo más alto posible, mantenga esa posición durante unos cuantos segundos y luego baje los dedos por la pared. Repítalo 5-10 veces.



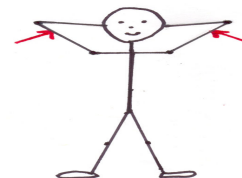C. Manténgase erguido y coloque el dorso de la mano del lado afectado sobre su espalda. Con la otra mano, lance el extremo de una toalla de baño sobre el hombro sano y tómelolo con la mano que se encuentra atrás de la espalda. Jale con suavidad la toalla con la mano sana, elevando el brazo doloroso. No jale la toalla con violencia, hágalo hasta donde sea posible sin que la maniobra le produzca dolor. Mantenga esa posición durante unos cuantos segundos y vuelva lentamente a la posición inicial. Repítalo 10-15 veces.



D. Coloque la mano del brazo doloroso atrás de su cintura. Con la palma dirigida hacia la espalda, trate de levantar la mano sobre su espalda hasta donde sea posible, como si los dedos caminaran hacia arriba por la columna vertebral. Mantenga esa posición durante unos segundos y luego permita que la mano se deslice hacia la cintura. Repítalo 5-10 veces

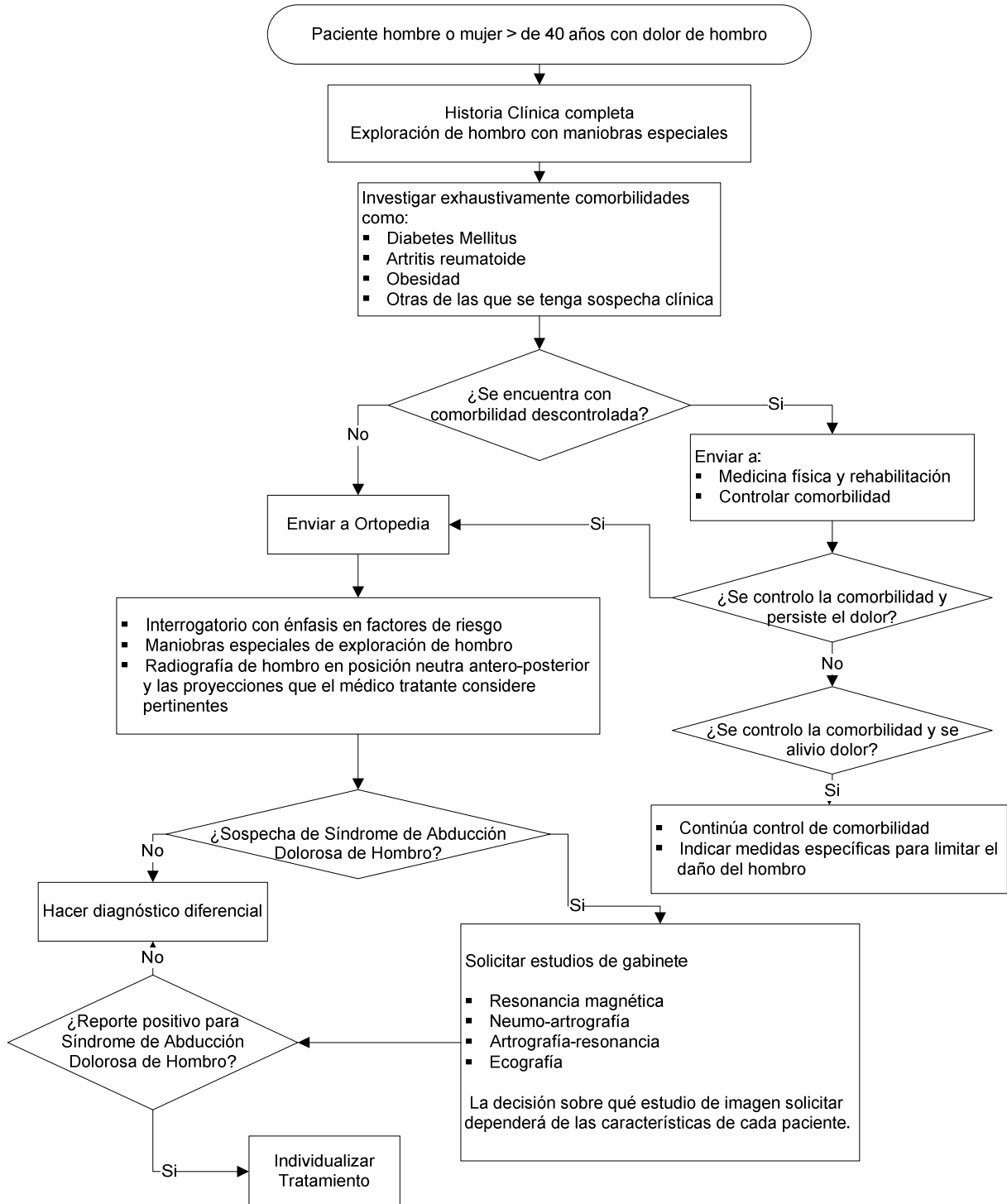


E. Sitúese con la espalda apoyada en la pared. Con las palmas frente a frente, entrelace los dedos y coloque las manos en la nuca. Trate de mover los codos hacia atrás hasta que toquen la pared. Manténgalos ahí durante unos segundos y luego muévalos hacia delante. Repítalo 10-15 veces



ALGORITMOS

DIAGNÓSTICO DE SÍNDROME DE ABDUCCIÓN DOLOROSA DE HOMBRO



TRATAMIENTO DE SINDROME DE ABDUCCIÓN DOLOROSA DE HOMBRO

