

INSTITUTO MEXICANO DEL SEGURO SOCIAL
DIRECCION DE PRESTACIONES MÉDICAS
UNIDAD DE ATENCION MÉDICA
COORDINACIÓN DE UNIDADES MÉDICAS DE ALTA ESPECIALIDAD
COORDINACIÓN TÉCNICA DE EXCELENCIA CLÍNICA

GUÍA DE PRÁCTICA CLÍNICA

GPC

**DETECCIÓN OPORTUNA DE
ALTERACIONES VISUALES
EN EL RECIÉN NACIDO Y LACTANTE EN
EL PRIMER NIVEL DE ATENCIÓN**

GUÍA DE REFERENCIA RÁPIDA

CATÁLOGO MAESTRO DE GUÍAS DE PRÁCTICA CLÍNICA: IMSS-793-16

Durango 289- 1A Colonia Roma
Delegación Cuauhtémoc, 06700 México, DF.
Página Web: www.imss.gob.mx

Publicado por Instituto Mexicano del Seguro Social
© Copyright **Instituto Mexicano del Seguro Social** “Derechos Reservados”. Ley Federal de Derecho de Autor

Editor General
Coordinación Técnica de Excelencia Clínica
Coordinación de Unidades Médicas de Alta Especialidad

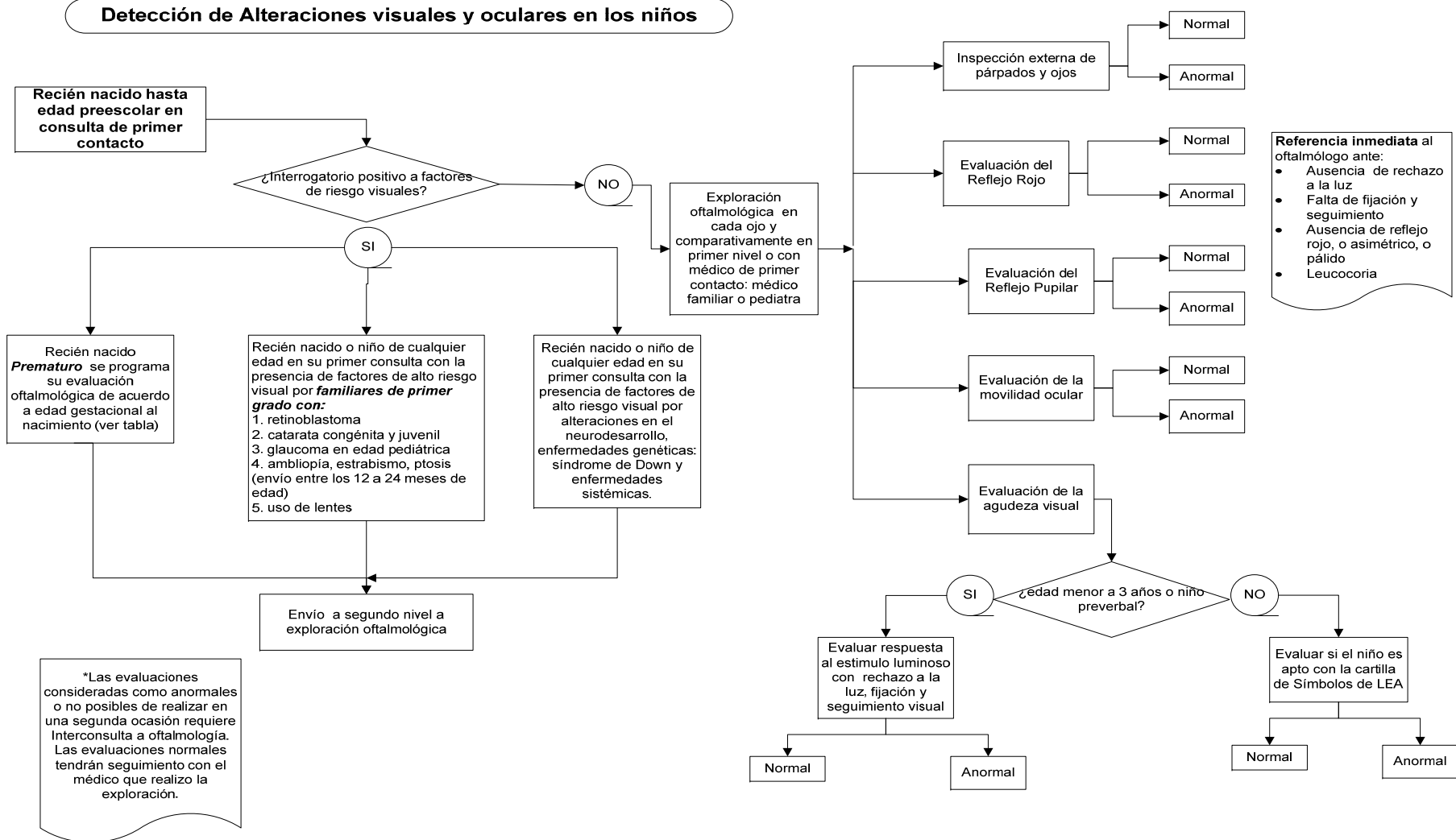
La guía de referencia rápida tiene como objetivo proporcionar al usuario las **recomendaciones clave** de la guía **Detección oportuna de alteraciones visuales en el recién nacido y lactante en el primer nivel de atención**, seleccionadas con base a su impacto en salud por el grupo desarrollador, las cuales pueden variar en función de la intervención de que se trate, así como del contexto regional o local en el ámbito de su aplicación.

Para mayor información, se sugiere consultar la guía en su versión extensa de **“Evidencias y Recomendaciones”** en el Catálogo Maestro de Guías de Práctica Clínica, la cual puede ser descargada de Internet en:
<http://imss.gob.mx/profesionales-salud/gpc>
<http://www.cenetec.salud.gob.mx/contenidos/gpc/catalogoMaestroGPC.html>

ISBN en trámite

1. DIAGRAMAS DE FLUJO

Detección de Alteraciones visuales y oculares en los niños



2. DESARROLLO VISUAL

Recomendación Clave	GR*
<ul style="list-style-type: none"> • Un niño de término debe rechazar la luz brillante, cuando esta se dirige en forma independiente a cada ojo. • Ante el estímulo luminoso intenso evaluado en forma individual para cada ojo, el recién nacido cierra ambos ojos en forma inmediata en respuesta a la intensidad luminosa. • La evaluación se considera dentro de lo normal a la apertura de los ojos cuando la luz se apaga. 	<p>Recomendación débil. Evidencia de moderada calidad</p>
<p>Los reflejos pupilares (fotomotor y consensual) se encuentran presentes a partir de la semana 32 de gestación, por lo cual es una herramienta útil para conocer el estado o integridad de la vía visual.</p>	<p>Recomendación débil. Evidencia de moderada calidad</p>
<p>En general la exploración clínica ocular, debe incluir primordialmente desde el nacimiento hasta los 2 años de edad:</p> <ul style="list-style-type: none"> • Inspección externa de los ojos, párpados y órbitas • Fijación, alineación y movimientos oculares (equilibrio muscular) • Exploración pupilar • Examen de reflejo rojo (Brückner) • Exploración del reflejo corneal (Prueba de Hirschberg) • Evaluación de la agudeza visual 	<p>Recomendación débil. Evidencia de moderada calidad Recomendación débil. Evidencia de baja o muy baja calidad</p>
<p>Desarrollo visual esperado en el lactante:</p> <ul style="list-style-type: none"> • Habitualmente los niños son capaces de fijar objetos con la mirada entre la cuarta y 6 semanas de vida. • A las 6 semanas de edad, empiezan a sonreír a un rostro humano • Entre los 2 y 3 meses de edad, el niño es capaz de seguir objetos con la mirada. 	<p>Recomendación débil. Evidencia de moderada calidad</p>
<p>El examen de los ojos y de la visión como detección temprana favorece un tratamiento oportuno, contribuyendo en la reducción de secuelas o daños permanentes en la visión del niño, y permiten:</p> <ul style="list-style-type: none"> • desarrollo psicomotor de los niños • detección de la ceguera • detección enfermedades sistémicas <p>alteraciones en su rendimiento aprovechamiento escolar y de vida cotidiana</p>	<p>Recomendación débil. Evidencia de moderada calidad</p>

3. EPIDEMIOLOGIA Y FACTORES DE RIESGO PARA VISION BAJA O CEGUERA

Recomendación Clave	GR*
<p>A nivel internacional, la epidemiología de las alteraciones oculares estructurales en los niños:</p> <ul style="list-style-type: none"> • catarata congénita • glaucoma • retinopatía del prematuro • retinoblastoma 	<p>Recomendación débil. Evidencia de baja o muy baja calidad</p>
<p>De las alteraciones oculares funcionales en edad pediátrica, las más frecuentes son:</p> <ul style="list-style-type: none"> • estrabismo • ambliopía • alteraciones refractivas 	<p>Recomendación débil. Evidencia de baja o muy baja calidad</p>
<p>Los antecedentes de alerta perinatales, heredofamiliares y sistémicos para la detección générica de problemas visuales son:</p> <ul style="list-style-type: none"> • Antecedentes Heredo Familiares de Glaucoma, Retinoblastoma, Catarata en edad pediátrica • Antecedentes de enfermedades neurológicas, metabólicas y alteraciones craneofaciales • Antecedente de ceguera en la niñez, no relacionada por trauma en padres o familiares directos. 	<p>Recomendación débil. Evidencia de moderada calidad Recomendación débil. Evidencia de baja o muy baja calidad</p>
<p>Los niños con retraso en el desarrollo neurológico conocido, por ejemplo como síndrome de Down, deficiencia auditiva, alteraciones motoras tales, como parálisis cerebral, deterioro cognitivo como trastornos del espectro autista o retraso en el habla, tienen una tasa más alta de problemas de visión en comparación con los niños con un desarrollo normal, por lo que deben ser referidos de manera oportuna al médico oftalmólogo.</p>	<p>Recomendación débil. Evidencia de baja o muy baja calidad</p>
<p>Los antecedentes de alerta perinatales para la detección oportuna de la retinopatía del prematuro son:</p> <ul style="list-style-type: none"> • Peso al nacer < a 1,500g o edad gestacional menor o igual a 32 semanas. • Recién nacido con peso al nacer entre 1500 a 2000g o edad gestacional > de 32 semanas con evolución clínica inestable, incluyendo aquellos que requieran apoyo cardiorespiratorio • Trabajo de parto prolongado, preeclampsia severa o eclampsia, hipoxia neonatal, sufrimiento fetal, infecciones durante el embarazo o del canal del parto. 	<p>Recomendación débil. Evidencia de moderada calidad Recomendación débil. Evidencia de baja o muy baja calidad</p>

4. EXPLORACION EN EL NIÑO PREVERBAL (0 A 24 MESES DE EDAD)

Recomendación Clave	GR*
<p>En la primera evaluación del niño realizada por personal de atención primaria documentar:</p> <ul style="list-style-type: none"> • historia detallada de factores de riesgo ocular como alteraciones oculares y de refracción, como el uso de anteojos y ceguera no traumática en familiares de consanguinidad directa (madre, padre, tíos, hermanos) • Los niños con anomalías oculares, o con trastornos en el neurodesarrollo, o condiciones sistémicas asociadas a anomalías oculares, antecedente familiar de primer grado con estrabismo o ambliopía, antecedentes de prematuridad (edad gestacional menor o igual a 32 semana), los cuales deben ser referidos en forma oportuna (inmediata) al médico oftalmólogo 	<p>Recomendación débil. Evidencia de moderada calidad</p>
<p>Se requiere en los recién nacidos prematuros de alto riesgo se examinen a intervalos determinados y en forma continua con el objetivo de detectar los cambios de retinopatía previo a cambios permanentes.</p> <p>La sistematización del tamizaje a edades tempranas como en la etapa del recién nacidos, identifica anomalías estructurales y explora el reflejo rojo y el reflejo pupilar. (VER CUADRO 1)</p> <p>Si se presenta problema de la estructura ocular o un reflejo rojo anormal, el recién nacido debe ser referido urgentemente para exploración especializada</p>	<p>Recomendación débil. Evidencia de moderada calidad Recomendación débil. Evidencia de baja o muy baja calidad</p>
<p>Las maniobras a realizar para la detección de problemas visuales en el recién nacido y lactante son:</p> <ul style="list-style-type: none"> • inspección ocular externa (exploración de anexos) • reflejo pupilar fotomotor • reflejo rojo • reflejo corneal luminoso (reflejo de Hirschberg) • evaluación de la agudeza visual mediante el “rechazo a la luz” acorde con la edad del paciente; • identificación de la alineación de los ojos • verificación de los movimientos oculares (maniobra de la cabeza de muñeca) 	<p>Recomendación débil. Evidencia de moderada calidad</p>
<p>Los reflejos pupilares (fotomotor y consensual) se encuentran presentes desde el nacimiento, las pupilas deben ser iguales, redondas y reactivas a la luz en ambos ojos (conservar simetría).</p>	<p>Recomendación débil. Evidencia de moderada calidad Recomendación débil. Evidencia</p>

	de baja o muy baja calidad
En la etapa del niño preverbal se evalúa la agudeza visual por medio del estímulo luminoso directo frente a cada uno de los ojos, esta maniobra requiere que el recién nacido y lactante no esté llorando, bostezando, estirándose, en estado inconsciente, sedado o en sueño profundo.	Recomendación débil. Evidencia de moderada calidad
Si el estímulo luminoso frente a cada uno de los ojos (en forma individual) provoca el cierre palpebral o rechazo al estímulo luminoso directo en cada uno de los ojos, se considera como normal o un dato positivo de adecuada visión. Esta maniobra se aconseja para evaluar la agudeza visual en los recién nacidos y los lactantes. Este se considera un dato cuantitativo de presencia de visión en el recién nacido, por lo tanto, si no existe el cierre palpebral ante este estímulo, es necesario descartar considera un dato de deficiente visión.	Recomendación débil. Evidencia de moderada calidad
Se espera en presencia de visión, que exista fijación y seguimiento del objeto en forma independiente en cada uno de los ojos evaluados.	Recomendación débil. Evidencia de moderada calidad
La falta de seguimiento con alguno de los dos ojos sugiere mala visión en el ojo que no siga el objeto. Cuando existe rechazo significativo a la oclusión de alguno de los ojos, es posible sospechar que se está ocluyendo el ojo con que el niño ve, por lo tanto se provoca irritación y llanto con la maniobra.	Recomendación débil. Evidencia de moderada calidad
Si es posible se recomienda la determinación de la agudeza visual en forma monocular. Esto se logra mediante la oclusión inicial del ojo izquierdo para examinar el ojo derecho, repitiendo la maniobra ocluyendo el ojo derecho para explorar el ojo izquierdo.	Recomendación débil. Evidencia de baja o muy baja calidad
En el tamizaje se debe realizar la exploración ocular del reflejo rojo (Brückner), el cual permite detectar anomalías en la transparencia del eje visual.	Recomendación débil. Evidencia de moderada calidad
Para el médico de primer contacto, el reflejo rojo (Brückner) es una prueba útil en la detección de opacidades en el eje visual, como: <ul style="list-style-type: none"> • catarata o anomalías corneales • alteraciones que involucren retina como el retinoblastoma o desprendimiento de la retina • glaucoma • enfermedades sistémicas con manifestaciones oculares 	Recomendación débil. Evidencia de baja o muy baja calidad

<ul style="list-style-type: none"> errores refractivos graves estrabismo cuerpo extraño en la película lagrimal, opacidades acuosas anomalías del iris que afectan la apertura pupilar 	
<p>Cualquier asimetría en el color de la pupila, tamaño, brillo o la presencia de puntos oscuros o pupila roja o pálida, o reflejo blanco (leucocoria), es indicación para consultar al oftalmólogo de manera urgente (VER Figura 1)</p>	<p>Recomendación débil. Evidencia de baja o muy baja calidad</p>
<p><i>Committee on Practice and Ambulatory Medicine, Section on Ophthalmology, American Association of Certified Orthoptists, American Association for Pediatric Ophthalmology and Strabismus, and American Academy of Ophthalmology, considera el uso eficiente de las cartillas basadas en optotipos a partir de los 4 años de edad, resultando esto inversamente proporcional a mayor edad del niño mayor eficiencia de las pruebas (mayor utilidad a la edad de 6 años).</i></p>	<p>Recomendación débil. Evidencia de moderada calidad</p>
<p>Se debe considerar al evaluar la agudeza visual, que el niño este confortable, cooperador. Especialmente los lactantes deben estar con un familiar que le genere confianza, a considerar:</p> <ul style="list-style-type: none"> Los niños que usan lentes, deben tenerlos puestos en el momento de la evaluación. Si es factible y se dispone, para obtener una adecuada oclusión de los ojos utilizar los parches oclusores o gafas de uso comercial Siempre seguir la misma metodología, se debe evaluar primero el ojo derecho (OD), posteriormente el ojo izquierdo (OI). iluminación adecuada presentarse los optotipos en orden aleatorio uso de una tarjeta de respuesta (es decir, tarjetas con los optotipos que el niño coloca en su regazo y manipula) 	<p>Recomendación débil. Evidencia de baja o muy baja calidad</p>
<p>Para una prueba adecuada en el niño preverbal, al usar las cartillas con los diferentes optotipos se debe tener:</p> <ul style="list-style-type: none"> sesión de pre-entrenamiento o demostración antes del comienzo de las pruebas para confirmar que el niño entiende y pueda realizar la prueba, con una distancia de prueba más cerca. Idealmente, la prueba en la práctica diaria debe ser tranquila y libre de distracciones un tiempo de espera corto, esto favorece que el niño maximice su cooperación (tal como la presentación de la detección como un juego en lugar de como una prueba). <p>Los padres del niño deben estar plenamente informados acerca de la importancia de la detección de la visión y conocer las estrategia antes de la detección.</p>	<p>Recomendación débil. Evidencia de baja o muy baja calidad</p>

5. CRITERIOS DE REFERENCIA (VER CUADRO 2)

Recomendación Clave	GR*
<p>Los niños con factores de alto riesgo ocular incluye familiares con retinoblastoma en la infancia, cataratas juveniles, displasia de retina, glaucoma, enfermedad genéticas, hereditarias, o por trastornos sistémicos (metabólicos o neurológicos), deben tener el examen del reflejo rojo durante su estancia en el cunero, sino también deben ser referido al oftalmólogo con experiencia en el examen visual en niños, esto independientemente del resultado de la prueba del reflejo rojo.</p>	<p>Recomendación débil. Evidencia de moderada calidad Recomendación débil. Evidencia de baja o muy baja calidad</p>
<p>Signos y síntomas de problemas oculares detectados por historia o por observaciones de la familia :</p> <ul style="list-style-type: none"> • Defecto en la fijación visual o en la interacción visual • Reflejo de luz anormal (incluye en la córnea y en el reflejo de fondo o reflejo rojo) • Pupilas irregulares o anormales • Ojos opacos y/o grandes • Ojo con lagrimeo • Edema periocular • Alineamiento ocular o anormalidad de movilidad ocular • Nistagmus (temblor de los ojos) • Lagrimeo persistente, secreción ocular • Ojo rojo recurrente o persistente • Ojo desviado • Desviación de la cabeza persistente 	<p>Recomendación débil. Evidencia de baja o muy baja calidad</p>
<p>Signos de alarma presentes en el recién nacido y lactante que requiere una atención ocular inmediata:</p> <ul style="list-style-type: none"> • Ausencia de reflejo rojo • irregularidad en el reflejo rojo, asimetría comparativamente con respecto al otro ojo, pálido • Leucocoria • ausencia de rechazo al estímulo luminoso 	<p>Recomendación débil. Evidencia de moderada calidad</p>
<p>Niños con historia médica positiva de factores de riesgo visual, deben ser referidos para evaluación ocular completa.</p>	<p>Recomendación débil. Evidencia de moderada calidad</p>
<p>En los niños con historia familiar de catarata congénita o juvenil se sugiere su referencia, en la etapa de recién nacido</p>	<p>Recomendación débil. Evidencia de moderada</p>

	calidad
En cada exploración programada, el encargado de la atención primaria debe interrogar al responsable del niño sobre la interacción visual que presenta y posibles problemas oculares o visuales.	Recomendación débil. Evidencia de baja o muy baja calidad
Un niño con historia familiar (primer grado o consanguinidad directa) de ambliopía, estrabismo y/o uso de lentes (alteraciones de refracción), debe ser referido para exploración ocular completa entre los 12 a 24 meses de edad, o a menor edad si estas alteraciones son evidentes.	Recomendación débil. Evidencia de moderada calidad
<p>Criterios de referencia:</p> <ul style="list-style-type: none"> • Falta de fijación con cualquiera de los dos ojos • Reflejo corneal asimétrico con movimientos de refijacion • Anormalidades estructurales (alteraciones palpebrales, ptosis, exoftalmos) • Aumento del tamaño del globo ocular • Reflejo pupilar irregular, asimétrico, con pobre respuesta a la luz o ausente, • Reflejo rojo ausente, pálido, blanco, opaco o asimétrico. 	<p>Recomendación débil. Evidencia de moderada calidad</p> <p>Recomendación débil. Evidencia de baja o muy baja calidad</p>
En el niño preverbal la ausencia de cierre palpebral o rechazo al estímulo luminoso es un dato de deficiente visión, por lo que requiere evaluación oftalmológica en segundo nivel de atención.	<p>Recomendación débil. Evidencia de moderada calidad</p> <p>Recomendación débil. Evidencia de baja o muy baja calidad</p>
Los niños que no cumplieron en la realización de la prueba deben ser reevaluados el mismo día, si es factible, si no es posible, se deberá programar a la brevedad (dentro de los próximos 6 meses).	Recomendación débil. Evidencia de baja o muy baja calidad
<p>Por lo que, si no es posible realizar la reevaluación de la agudeza visual en una segunda ocasión, o existen dudas en su interpretación, se recomienda referencia con el médico oftalmólogo para su realización.</p> <p>Considerando que de no poderse realizar una consulta en menos de 6 meses se debe solicitar interconsulta al médico oftalmólogo.</p>	<p>Recomendación débil. Evidencia de moderada calidad</p> <p>Recomendación</p>

**débil. Evidencia
de baja o muy
baja calidad**

6. CUADROS Y FIGURAS

Cuadro 1. Periodicidad de la evaluación oftalmológica de acuerdo a la edad: recién nacido, lactante y preescolar.

Evaluación	Recién nacido a 6 meses	6-12 meses	1 – 3 años	4 – 5 años
Historia ocular	X	X	X	X
Inspección externa de los párpados y los ojos	X	X	X	X
Prueba o examen del reflejo rojo	X	X	X	X
Examen pupilar	X	X	X	X
Evaluación de la motilidad ocular		X	X	X
Agudeza visual por medio de la fijación y seguimiento visual	X	X	X	
Agudeza visual para la edad por medio de optotipos			X*	X

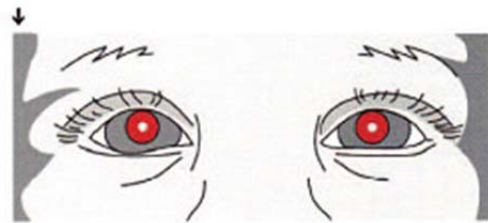
X* aplica si el paciente es cooperador. Modificado de : Committee on Practice and Ambulatory Medicine, Section on Ophthalmology, American Association of Certified Orthoptists, American Association for Pediatric Ophthalmology and Strabismus, and American Academy of Ophthalmology. Visual System Assessment in Infants, Children, and Young Adults by Pediatricians. Pediatrics 2016;137 (1): 28-32

Cuadro 2. Signos de alarma que deben conocer los padres y cuidadores de los menores de 5 años para la detección de alteraciones oculares y visuales.

Signos y síntomas de problemas oculares detectados por historia o por observaciones de la familia
<ul style="list-style-type: none"> • Defecto en la fijación visual o en la interacción visual • Reflejo de luz anormal (incluye en la córnea y en el reflejo rojo) • Pupilas irregulares o anormales • Ojos opacos y/o grandes • Ojo con lagrimeo • Edema periocular • Alineamiento ocular o anormalidad de movilidad ocular • Nistagmus (temblor de los ojos) • Lagrimeo persistente, secreción ocular • Ojo rojo recurrente o persistente • Ojo desviado • Entrecerrar los ojos o el cierre del ojo • Posición de la cabeza persistente • Problemas de aprendizaje

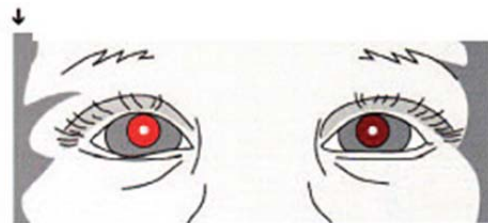
Tomado de: Panel de la Academia Americana de Oftalmología Pediátrica y Estrabismo 2007

Figura 1. Reflejo Rojo Tomado de American Academy of Pediatrics; Section on Ophthalmology; American Association for Pediatric Ophthalmology And Strabismus; American Academy of Ophthalmology; American Association of Certified Orthoptists. Red reflex examination in neonates, infants, and children. Pediatrics 2008



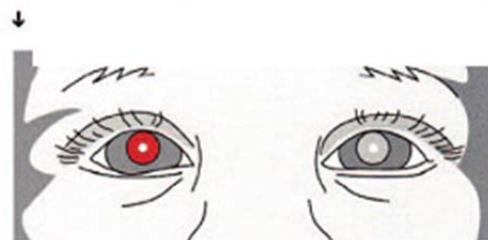
Normal

El niño busca la luz, ambos reflejos son iguales. **Los puntos blancos representan el reflejo de la luz corneal.**



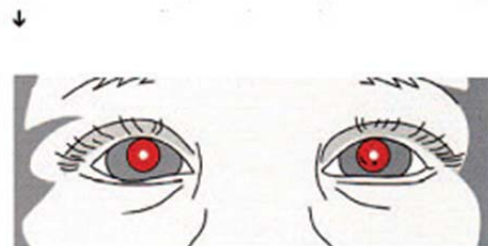
Reflexión
Asimétrica

Uno de los reflejos es menos brillante



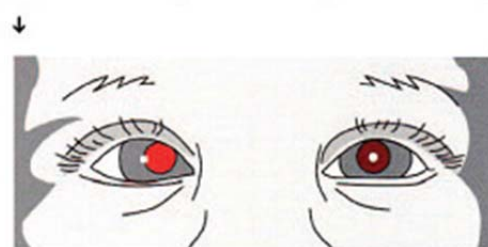
Ausencia de reflejo
(catarata ojo
izquierdo).

La presencia de una opacidad bloquea o impide la reflexión el reflejo de la luz o lo disminuye



Cuerpo extraño o
abrasión (Córnea
izquierda).

El reflejo rojo puede facilitar la observación de defectos corneales o cuerpos extraños



Estrabismo

El reflejo rojo es más intenso para el ojo desviado.