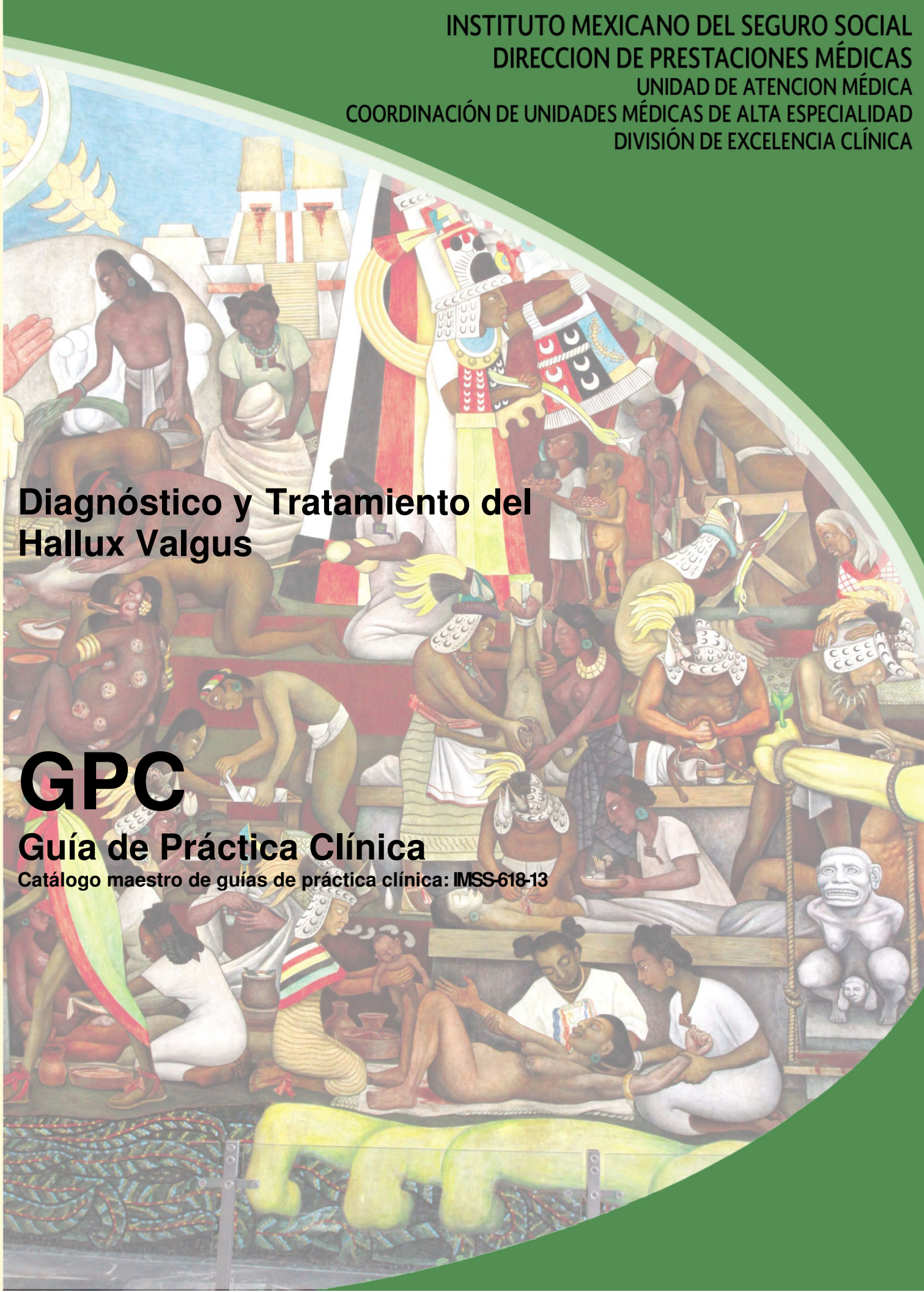

Diagnóstico y Tratamiento del Hallux Valgus

GPC

Guía de Práctica Clínica

Catálogo maestro de guías de práctica clínica: IMSS-618-13



GUÍA DE REFERENCIA RÁPIDA

CIE-10: M20.1 Hallux valgus (adquirido)

M20.2 Hallux rigidus

GPC

Diagnóstico y Tratamiento del Hallux Valgus

ISBN en trámite

DEFINICIÓN

El Hallux valgus es la desviación en varo del primer metatarsiano a la que se añade una falange distal en valgo y en rotación interna. Los sesamoideos se luxan lateralmente dando lugar a una prominencia en la cara medial del primer metatarsiano.

Lo que motiva a los pacientes con Hallux valgus a solicitar atención médica es la presencia de dolor, dificultad para caminar, deformidad progresiva con aumento de volumen en la articulación metatarso falángica del primer dedo, además de la deformidad del zapato. (Vanore VJ, 2003)

Por lo general, es más frecuente en mujeres, sobre todo en aquellas que utilizan zapato estrecho (terminado en punta), con tacón mayor a 7 cm. (Coughlin MJ, 1995) La presencia de Hallux valgus en menores de edad, se asocia con trastornos neurológicos y enfermedades de la colágena. (Paterson M, 2008). Cuando existe predisposición familiar se le denominada Hallux congénito. (Davids JR, 2007). El Hallux Valgus juvenil, se puede presentar en cualquier momento de la niñez y hasta que se presenta la madurez esquelética del pie, lo que ocurre entre los 17-20 años de edad, por lo regular en forma asintomática, se considera precursor del Hallux sintomático en edad adulta. (Ferrari J, 2003)

DIAGNÓSTICO

Factores de Riesgo

Hallux valgus es conocido por tener numerosas etiologías, entre las que se encuentran factores biomecánicos, traumáticos y metabólicos.

Inestabilidad biomecánica

- El difícil de comprender la forma en que esta participa para que se presente Hallux valgus, involucra diversas alteraciones del pie: equino gastrosoleo y gastrocnemio, pies planos en valgo flexibles o rígidos, ante pie en varo rígido o flexible, flexión dorsal de la primera falange o hiper movilidad de la misma y primer metatarsiano corto.
- Muy a menudo, la pronación excesiva en las articulaciones mediotarsiana y subastragalina compensa estos factores a lo largo del ciclo de la marcha, la pronación debe ocurrir en la marcha para absorber las fuerzas reactivas del suelo. Sin embargo, la pronación excesiva produce demasiada movilidad media del pie, lo que disminuye la estabilidad y evita resupinación y la creación de un brazo de palanca rígido; lo que dificulta la propulsión.
- Durante la propulsión normal, aproximadamente a 65 ° de flexión dorsal es necesaria en la primera articulación metatarsofalángica, pero sólo 20-30 ° está disponible en la dorsiflexión del hallux. Por lo tanto,

la flexión plantar del primer metatarsiano se debe al complejo sesamoideo para obtener los otros 40 ° de movimiento necesarios. En el Hallux valgus existe incapacidad para alcanzar los 65 ° completos debido a la interferencia en la pronación de la articulación metatarsofalángicas del primer dedo. En el pie hipermóvil se puede producir pronación excesiva, el metatarsiano tiende a desviarse en sentido medial y el hallux se desplaza lateralmente, produciendo hallux valgus. Si no está presente la hipermovilidad.

Artritis y Alteraciones Metabólicas

- Artritis gotosa
- Artritis reumatoide
- Artritis psoriásica
- Trastornos del tejido conectivo (Síndromes: Ehlers-Danlos, Marfan, Down y laxitud ligamentosa)

Enfermedad Neuromuscular

- Esclerosis múltiple
- Charcot-Marie-Tooth
- Parálisis cerebral

Lesiones traumáticas

- Uniones defectuosas
- Daño intra-articular
- Esguince de tejidos blandos
- Dislocaciones

Deformidad estructural

- Mala alineación de la superficie articular o eje metatarsiano
- Metatarsiano longitud anormal
- Metatarso "primus elevatus"
- Torsión tibial externa
- Genu varo o valgo
- Retrotorsión femoral

La obesidad o sobrepeso ocasiona pronación de antepie por que se ejerce mayor presión a nivel de la primera articulación metatarsofalángica y se desvía el primer dedo.

El uso de zapato estrecho, de menor tamaño al pie o corto, terminado en punta o zapato con longitud del tacón mayor de 7 cm, es factor de riesgo para la presentación de Hallux valgus

Se ha observado que existe historia familiar de Hallux Valgus, en pacientes que son diagnosticados con esta entidad

Se recomienda realizar un interrogatorio completo con búsqueda intencionada de las condiciones mencionadas anteriormente con la finalidad de establecer la causa del Hallux valgus.

Las entidades nosológicas encontradas deberán recibir el tratamiento apropiado de cada una por parte del especialista según sea el caso.

Signos y Síntomas

- El dolor de tipo pungitivo, crónico, en la eminencia medial del primer dedo, que aumenta con el uso de calzado estrecho, que incrementa con la marcha y la bipedestación prolongada, es el síntoma principal por el que el paciente solicita atención médica.
- La deformidad progresiva con desviación del primer dedo hacia la línea medial del pie, es el signo que se presenta con más frecuencia en el Hallux valgus
- El aumento de volumen (*bunion*) a nivel de la articulación metatarsofalángica del primer dedo del pie aun sin presencia de deformidad es un signo que se puede encontrar en pacientes con Hallux valgus
- La inflamación de la bursa de la articulación metatarsofalángica del primer dedo, causa irritación a nivel del nervio plantar medial, ocasionando dolor.

Evaluar presencia de hiperqueratosis (callo) sobre el bunión, para determinar si el tipo de zapato utilizado causa acentuación de la sintomatología

Se deberá realizar exploración vascular, neurológica, tumoral, metabólica y dermatológica de la región; a fin de realizar diagnóstico diferencial.

Se recomienda realizar exploración física completa con búsqueda intencionada de los signos arriba descritos.

AUXILIARES DIAGNÓSTICOS

Radiografía simple

La radiografía simple sigue siendo la prueba diagnóstica estándar para evaluar la patología articular y medir la deformidad angular.

Se deben solicitar las siguiente proyecciones radiográficas:

En bipedestación:

- Anteroposterior (AP)
- Lateral oblicua (LO)
- Lateral (LAT)
- Proyecciones axiales para observar los sesamoideos

Las radiografías en bipedestación demuestran el estado estructural del pie y las radiografías sin soporte de peso sirven para elegir mejor el procedimiento quirúrgico

Las radiografías con soporte de peso revelan relaciones óseas diferentes a las que son tomadas sin soporte de peso.

(Cuadro I)

En la proyección dorsoplantar con apoyo o bipedestación, se deberá evaluar:

- Prominencia medial de la cabeza del primer metatarsiano, dada por un aumento del ángulo intermetatarsal o hipertrofia del epicondilo medial.
- Espacio articular normal o mostrar estrechamiento con o sin cambios degenerativos, las etapas finales pueden mostrar subluxación de la articulación.
- Angulo del Hallux Abductus.- definido por la intersección del eje longitudinal del primer metatarsiano y el eje longitudinal de la primera falange del primer dedo.
- Angulo intermetatarsal.- intersección de los ejes longitudinales del primer y segundo metatarsiano. Los valores anormales son mayores a 10 grados.
- Angulo interfalángico.- intersección de los ejes longitudinales de la falange proximal y distal del primer dedo. Valores normales deberán ser menores a 10 grados.
- Desplazamiento lateral de los sesamoideos

La medición del ángulo del hallux se determina mediante la medición del eje longitudinal del primer metatarsiano con el eje longitudinal del dedo gordo

A falta de estudio radiográfico la medición del ángulo del hallux, se puede realizar sobre la huella del pie, de la línea del borde interno del pie con la línea del borde medial o interno del primer dedo (Cuadro II)

Angulo del Abducto del Hallux

La medición del ángulo formado en la intersección de la línea que sigue el eje del primer metatarsiano con la línea media que representa el eje de la primera falange.

Valores normales son considerados menores a 10 grados. (Cuadro IV)

Angulo intermetatarsal

La medición del ángulo formado por la intersección de la línea longitudinal del primer metatarsiano con la línea longitudinal del segundo metatarsiano.

Valor normal menor a 10 grados (Cuadro V)

Angulo de Abducto Interfalángico

La medición del ángulo entre la línea longitudinal de la falange proximal y la línea longitudinal de la falange distal del primer dedo del pie

Valores normales menor a 10 grados. (Cuadro VI)

Se recomienda el uso de goniómetro para realizar el trazo y medición de los ángulos determinados sobre la radiografía

DIAGNÓSTICO DIFERENCIAL

El diagnóstico diferencial cuando las pruebas no sustentan el diagnóstico de Hallux valgus se debe hacer con:

- Hemartrosis postruamática
- Neuritis o neuroma
- Exostosis dorsal metatarsal
- Condromatosis
- Sesamoiditis primaria
- Tofo
- Artritis degenerativa
- Úlcera cicatrizada
- Sinovitis,
- Tendonitis

TRATAMIENTO FARMACOLÓGICO

Administración de antiinflamatorios no esteroideos (aínes) y analgésicos ayudan en el manejo del proceso inflamatorio y del dolor

- Se recomienda el uso AINES y analgésicos a dosis convencionales.
- Se recomienda conocer adecuadamente la dosis, tiempo de uso, interacciones y efectos adversos de los aínes y analgésicos (ver cuadro de medicamentos).

La administración intra-articular de antiinflamatorio esteroideo de depósito en la articulación metatarsofalángica del primer dedo, es de utilidad para el control del proceso inflamatorio y reduce el dolor en etapas iniciales del padecimiento.

- Se recomienda aplicar antiinflamatorio esteroideo de depósito con lidocaína como analgésico intra-articular, para controlar el proceso inflamatorio y disminuir el dolor en etapas iniciales del padecimiento, con esto se logra mejorar la marcha.
- Cuando se mejora la marcha por disminución del dolor, es necesario que se inicie terapia de rehabilitación, individualizar a cada paciente.

MEDIDAS FÍSICAS PARA TRATAMIENTO DE SINTOMÁTICO

- Se recomienda usar zapato de horma ancha a la medida exacta del pie y con tacón entre 3 y 4 cm de altura. Se recomienda zapato con horma redonda, contra-orte rígido, no duro.
- Se recomienda el uso de cojinetes o parches a nivel de *bunion*, individualizar a cada paciente
- Además de lo anterior se recomienda la aplicación de hielo local durante 20 minutos tres veces al día.
- Se recomienda valorar si el paciente puede usar ortesis o férulas diurnas y/o nocturnas para corrección de la desviación, a medida propia.
- Valorar en cada paciente la conveniencia de usar plantilla antialgica.

El tratamiento de rehabilitación ayuda en el fortalecimiento de las estructuras que intervienen en la marcha. Antes de iniciar el tratamiento de rehabilitación se debe considerar la presencia o no de patologías que

intervinieron en la presencia del Hallux valgus

- Se recomienda la aplicación de ejercicios encaminados a fortalecer el flexor propio del primer dedo, movilizar la articulación metatarsofalángica del primer dedo y ejercicios de estiramiento y coaptación del eje longitudinal del primer dedo.
(Cuadro VIII)
- Se recomienda reeducar la marcha en el paciente portador de Hallux valgus
(Cuadro IX)

TRATAMIENTO QUIRÚRGICO

El tratamiento quirúrgico es una opción cuando:

- El tratamiento conservador no se puede realizar
- El tratamiento conservador no dio los resultados esperados

Los objetivos generales del tratamiento quirúrgico son:

- Aliviar los síntomas
- Restaurar la función
- Corregir la deformidad

El médico tratante deberá tener en cuenta la historia clínica, la exploración física y los hallazgos radiográficos antes de seleccionar un procedimiento quirúrgico

En algunas ocasiones, el procedimiento quirúrgico final se determina durante la cirugía, que es cuando la apariencia física de la articulación ósea y de los tejidos puede ser observada directamente.

El tratamiento quirúrgico pretende:

- Establecer la congruencia de la articulación metatarsofalángica
- Reducir el ángulo intermetatarsiano
- Acomodar los sesamoideos debajo de la cabeza del metatarsiano
- Restaurar la capacidad de la primera falange para soportar peso
- Mantener o aumentar la primera articulación metatarsofalángica ROM
- Alinear el hallux a una posición recta
- Corregir y/o controlar los factores etiológicos

La técnica quirúrgica a usar dependerá de:

- Preferencia del cirujano
- Naturaleza de la deformidad, basado en los hallazgos clínicos y radiográficos
- Necesidades particulares del paciente

Para establecer la gravedad del Hallux valgus existe una clasificación que evalúa el grado de deformidad conocida como "Clasificación de Manchester", que se realiza en forma sencilla.

(Cuadro X)

Se recomienda usar la clasificación de Manchester en conjunto con los estudios radiológicos, ya que la

correlación clínica-radiológica, será de ayuda en la elección de la técnica quirúrgica.

Después de la revisión de la literatura relacionada con el tratamiento quirúrgico del Hallux valgus y la experiencia quirúrgica que el grupo de expertos tiene al respecto llegamos a la conclusión que hasta el momento no existe alguna técnica que sea aplicable a la diversidad de presentaciones del Hallux Valgus, por lo que el manejo quirúrgico es una combinación entre: artroplastia, osteotomía y manejo de partes blandas, lo cual se debe ajustar a las características de cada paciente.

Contraindicación del tratamiento quirúrgico:

- Infección activa en el pie
- Insuficiencia vascular grave

Técnicas Quirúrgicas

A continuación se describen algunas de las técnicas quirúrgicas que se usan con más frecuencia

Procedimiento de Eikin

Consiste en la resección de la eminencia medial de la cabeza del metatarso, con osteotomía en cuña de cierre en el borde medial de la falange proximal y sobrexposición de la cápsula. Se fija con clavillos de kirschner.

El procedimiento de Eikin se usa cuando el ángulo interfalángico es moderado o breve sin metatarso primo varo, o con ángulo del hallux moderado y prominente eminencia medial de la cabeza del primer metatarsiano.

Osteotomía de Chevron

Consiste en la resección de la eminencia medial de la cabeza del primer metatarsiano y osteotomía distal del primer metatarsiano y capsulorrafia medial.

La Osteotomía de Chevron está indicada cuando el ángulo de hallux es menor de 30 grados, ángulo intermetatarsal menor de 13 grados y subluxación de la articulación metatarsofalángica.

Buneonectomía y Capsulorrafia Medial

Consiste en la resección de la eminencia medial de la cabeza del primer metatarsiano, con sobrexposición de la cápsula.

La Buneonectomía y Capsulorrafia Medial están indicados cuando el ángulo del hallux es menor de 30 grados y el ángulo intermetatarsal es menor de 15 grados.

Técnica de Lelievre

Consiste en la apertura de la cápsula articular, con anclaje de los sesamoideos al tendón flexor del primer dedo, fijación del rodete glenoideo en el espacio interesesamoideo, sobrexposición de los colgajos de la cápsula articular y resección de la base de la falange proximal del primer dedo.

La técnica de Lelievre está indicada en pacientes mayores de 16 años, con deformidad en valgo del primer dedo, osteoartrosis de la articulación metatarsofalángica del primer dedo, y ángulo intermetatarsiano menor de 12 grados.

Técnica de McBride

Consiste en la resección de la base de la falange proximal con remoción de la eminencia medial del primer metatarsiano y corrección de tejidos blandos distales.

La Técnica de McBride está indicada cuando la deformidad no congruente es menor de 30 grados, con ángulo intermetatarsal menor de 15 grados.

Osteotomía de Keller

Consiste en la resección de la mitad proximal de la falange proximal del primer dedo

La Osteotomía de Keller está indicada en la deformidad moderada (menor de 30 grados) en el ángulo del hallux, con expectativas ambulatorias limitadas.

En pacientes sedentarios con osteoartrosis metatarsofalángica, es considerada una cirugía de salvamento.

Cerclaje Fibroso

Consiste en la resección de la eminencia medial de la cabeza del primer metatarsiano con incisión en "L" y plicatura de la cápsula medial

El Cerclaje Fibroso está indicado en pacientes sedentarios y de edad avanzada, con expectativa limitada en cuanto a la marcha.

Técnica de Lapidus

Consiste en la reconstrucción de los tejidos distales, con artrodesis cuneiforme del primer metatarsiano.

La Técnica de Lapidus está indicada en Hallux Valgus con deformidad grave, donde el ángulo del hallux es mayor de 30 grados, el ángulo intermetatarsal mayor de 16 grados, con subluxación metatarsofalángica del primer dedo y en la deformidad recurrente del adolescente y del adulto joven.

Técnica de Silver

Consiste en la realización de capsulorrafia medial, exostectomía, liberación capsular lateral y liberación del aductor del primer dedo.

La Técnica de Silver está indicada cuando la deformidad es leve, el ángulo intermetatarsal es menor de 12 grados y el ángulo del hallux es menor de 25 grados.

Cirugía percutánea

El abordaje se realiza mediante equipo de mínima invasión; consiste en la realización de buniectomía, liberación de tendón abductor y osteotomía de Eikin.

Los beneficios de la técnica percutánea son:

- Disminución del dolor posquirúrgico
- La rehabilitación se inicia en menor tiempo
- Deambulación inmediata
- Recuperación más rápida
- Reintegración a su actividad laboral en menor tiempo

Indicaciones de la Cirugía Percutánea

Este abordaje está indicado cuando la deformidad es leve, se tiene un ángulo intermetatarsal menor de 12 grados y el ángulo del hallux es menor de 25 grados.

Contraindicaciones de la Cirugía Percutánea

Hallux Valgus con deformidad grave en donde el ángulo del hallux es mayor de 30 grados, el ángulo intermetatarsal mayor de 16 grados, con subluxación metatarsofalángica del primer dedo

Después de la cirugía de mínima invasión cuando el paciente realice deambulacion inmediata se debe usar zapato rígido y vendaje, el cual será usado como soporte y férula, hasta la consolidación de la osteotomía.

Manejo Postoperatorio de los procedimientos quirúrgicos abiertos

- Inmovilización mediante el uso de férula
- Escayolado suropodálico

Se usan para protección las osteotomías por un periodo que va de 6 a 8 semanas

Del tiempo de inmovilización parcial se indica de acuerdo a la técnica quirúrgica utilizada y al tipo de Hallux valgus tratado.

Después de tratamiento quirúrgico se pueden presentar las siguientes complicaciones, mismas que se han relacionado con la técnica usada:

- Rigidez y elevación del primer dedo del pie (Osteotomía de Keller)
- Hipercorrección e inestabilidad metatarsofalángica (Técnica de McBride)
- Algodistrofia y aflojamiento de la osteosíntesis (Técnica de Scarf)

Al paciente se le indica:

- No apoyar el pie operado
- No golpear el yeso
- No retirar la férula

Todo lo anterior hasta que su médico indique lo contrario.

Posterior al retiro de la inmovilización rígida se deberá indicar:

- Uso de zapato con suela rígida
- Férula externa ortésica

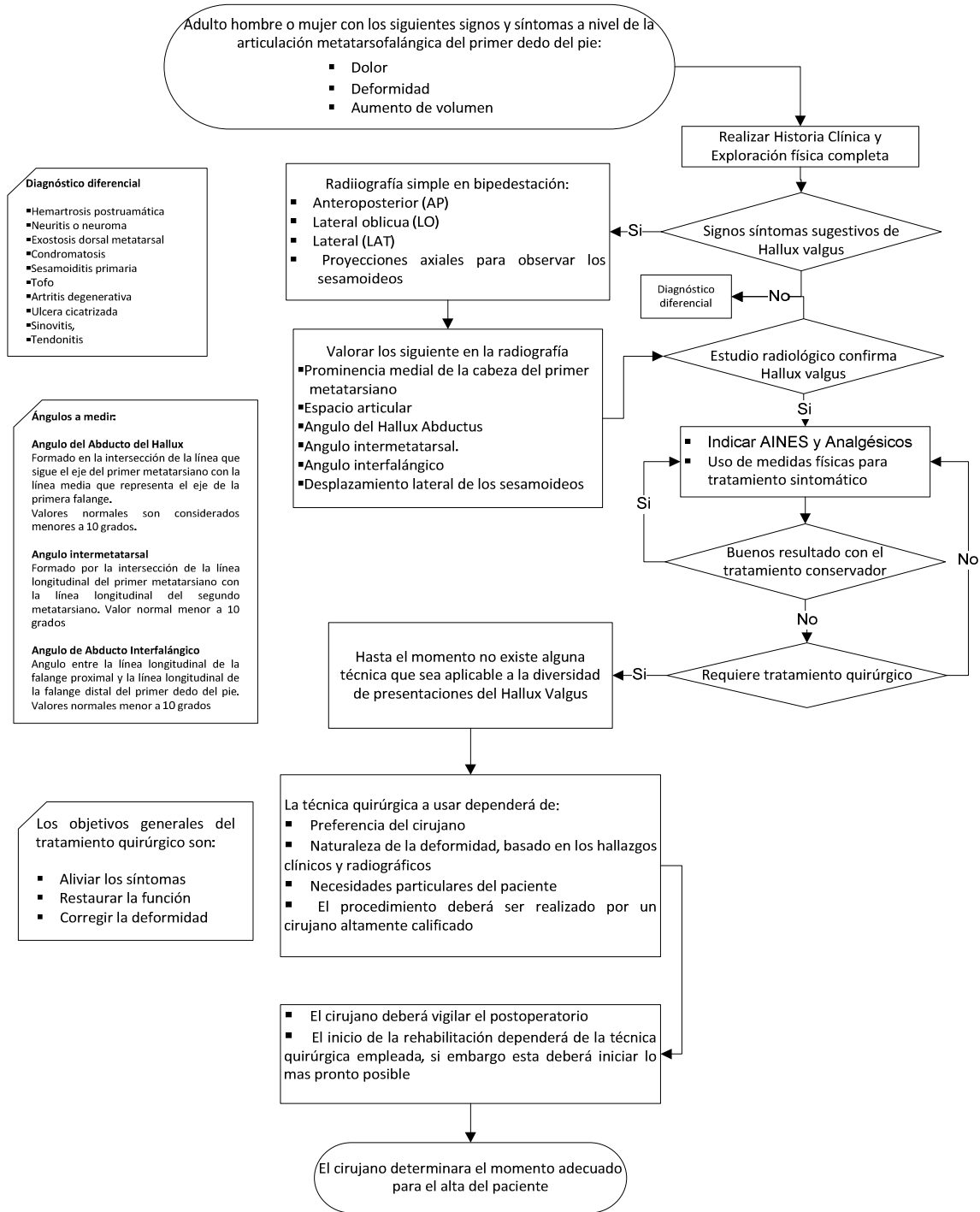
Vendaje de soporte adhesivo

REHABILITACIÓN

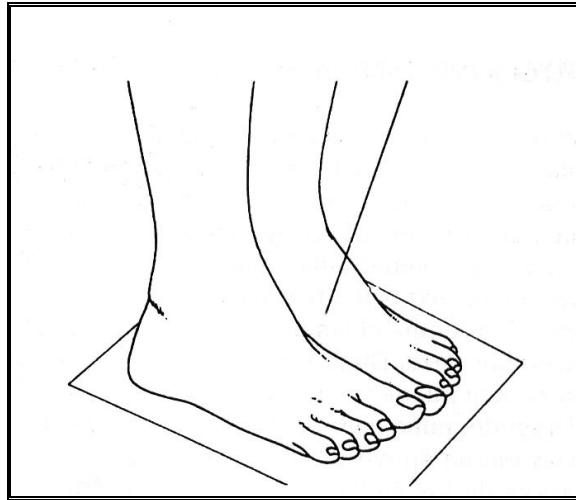
- La rehabilitación se debe iniciar con movimiento pasivo continuo, posterior a los procedimientos que requirieron osteotomía.
- El objetivo es mejorar el arco de movilidad de la articulación metatarsofalángica del primer dedo.
- La movilización debe ser cuidadosa y suave.
- Antes de iniciar la movilización se deberá aplicar calor local o sesión de ultrasonido veinte minutos antes.
- Para la marcha precoz se recomienda se realice con apoyo del talón mediante calzado postoperatorio tipo Barouk.
- Después del evento quirúrgico se recomienda elevación de los pies y uso de venda elástica de crepe, para mejorar el drenaje circulatorio suprayacente, con la finalidad de reducir el edema.
- Ejercicios de fortalecimiento para el flexor propio del primer dedo del pie, en estos se realiza contracción concéntrica de tipo isométrico al inicio, después deberán ser isotónicos
- Se recomienda reeducación de la marcha una vez que se ha logrado el apoyo plantígrado.
- Se inicia con exageración de las subfaces correspondientes a la fase de apoyo mono y bipodálico
- Al inicio se apoyará en barras paralelas y frente al espejo, posteriormente en piso irregular, con la marcha de subir y bajar escaleras.

ALGORITMOS

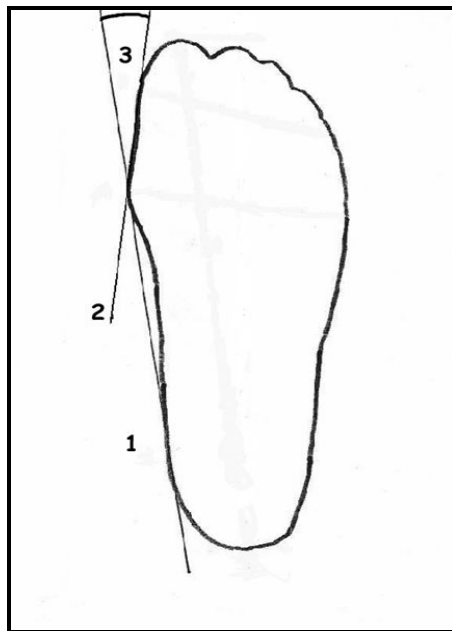
DIAGNÓSTICO Y TRATAMIENTO DEL HALLUX VALGUS



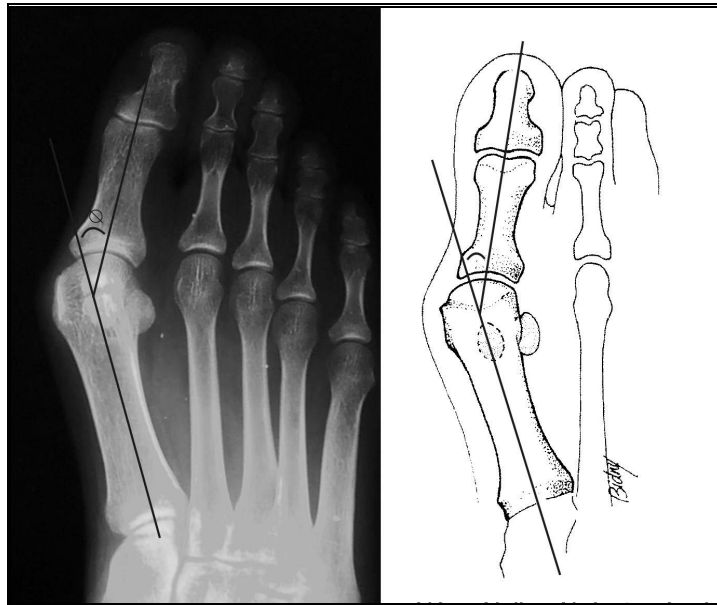
CUADRO I. RADIOGRAFÍA DORSOPLANTAR EN BIPEDESTACIÓN



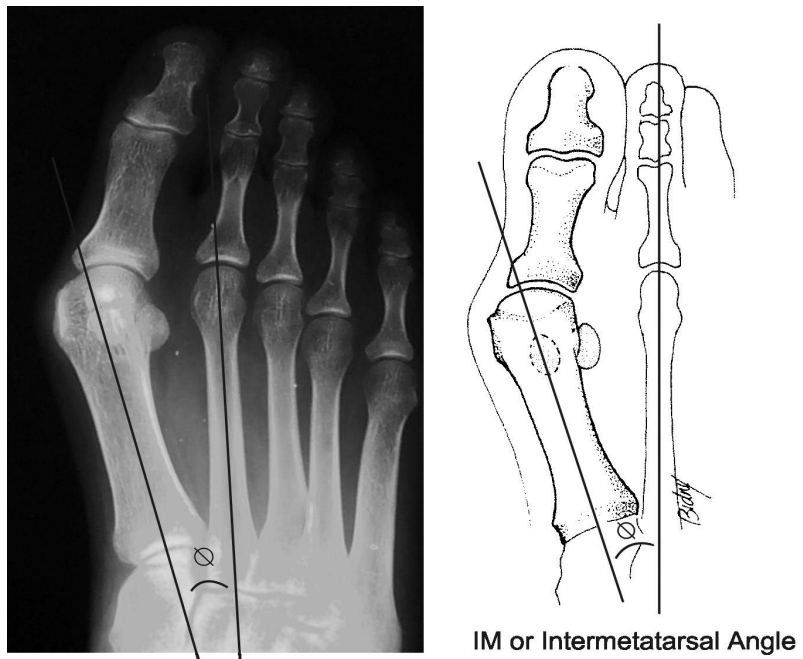
CUADRO II: ANGULO DE HALLUX EN HUELLA PLANTAR



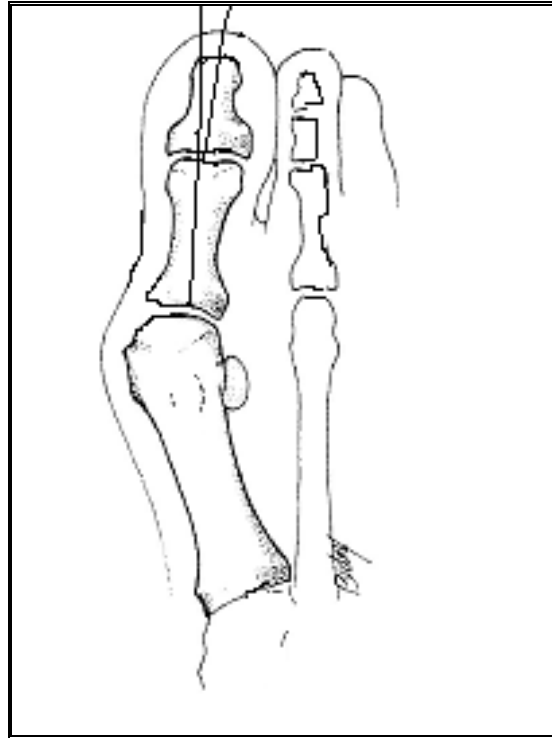
CUADRO IV. ANGULO ABDUCTOR HALLUX VALGUS--RADIOGRÁFICO



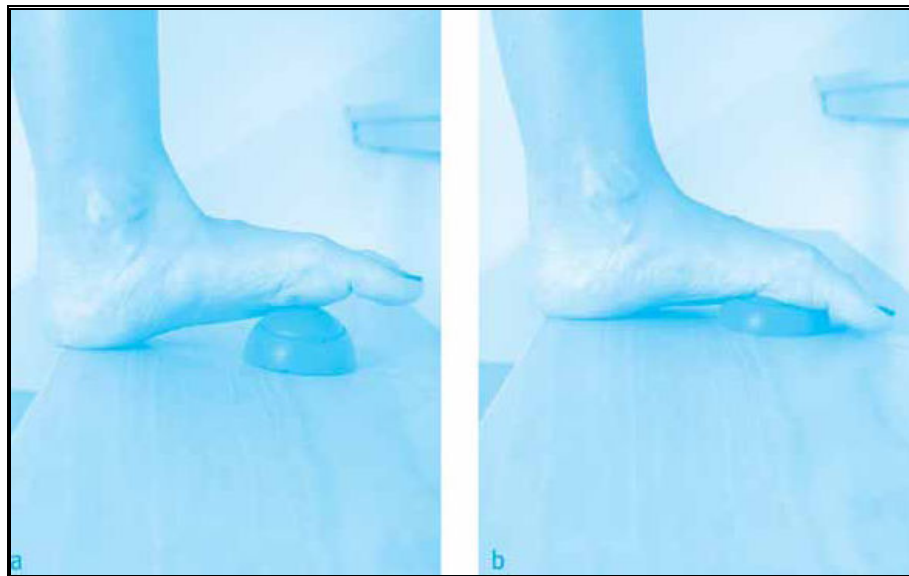
CUADRO V. ANGULO INTERMETATARSAL-RADIOGRÁFICO



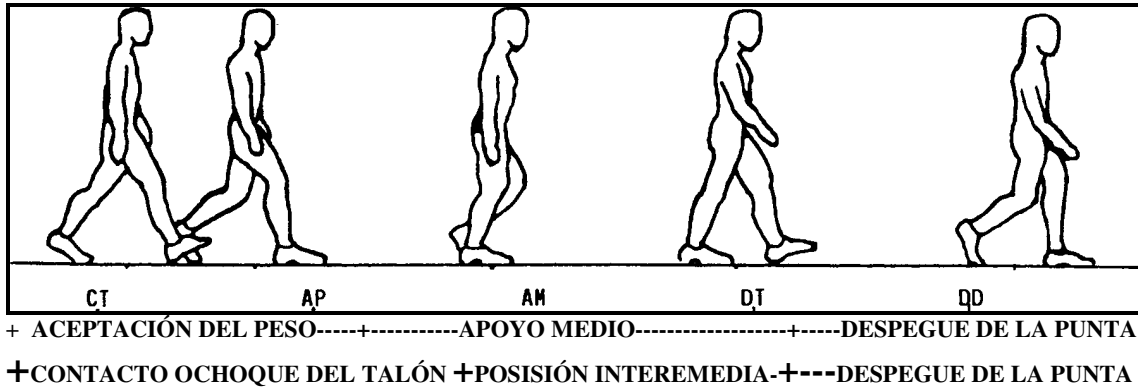
CUADRO VI. INTERFALANGICO-RADIOGRAFICO



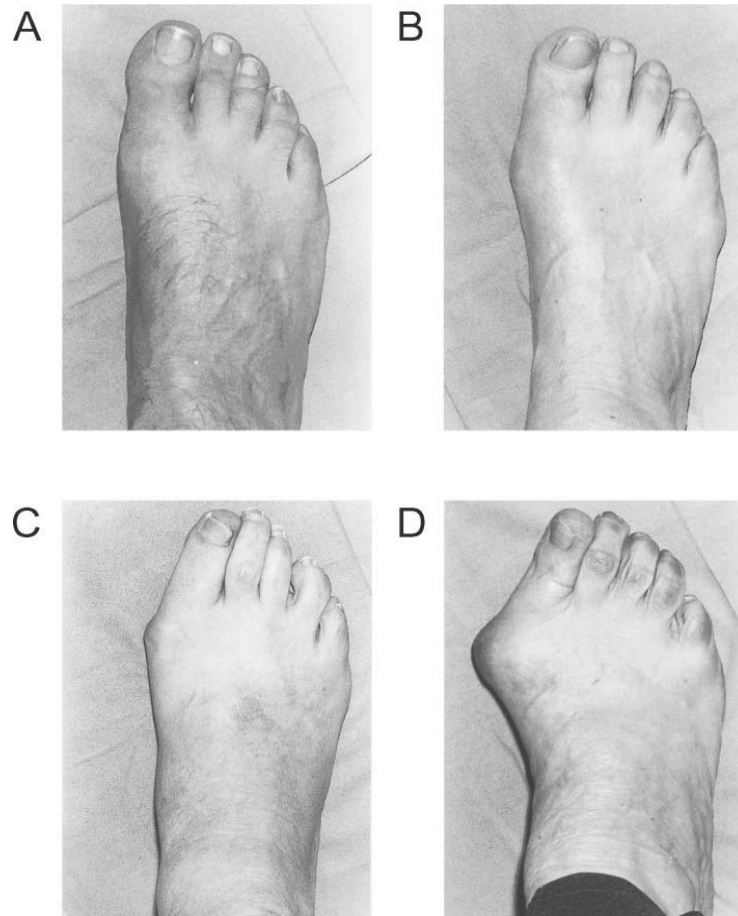
CUADRO VIII. EJERCICIOS DE FORTALECIMIENTO Y ESTIRAMIENTO DEL PRIMER DEDO DEL PIE



CUADRO IX. EJERCICIOS DE REEDUCACIÓN DE MARCHA – FASES DE LA MARCHA



CUADRO X.- CLASIFICACIÓN DE MANCHESTER



MEDICAMENTOS USADOS EN EL TRATAMIENTO DEL HALLUX VALGUS

Clave	Principio Activo	Dosis recomendada	Presentación	Tiempo (período de uso)	Efectos adversos	comentarios	Contraindicaciones
2141	Betametasona	Intra-articular 4mg de betasona en 1 ml.	Frasco ampula, contiene: Fosfato sódico de betametasona 5.3mg equivalente a 4mg de betametasona Envase con UN Frasco Ampula de 1 ml	Dosis única	Catarata subcapsular posterior. Hipoplasia suprarrenal Síndrome de Cushing Obesidad Osteoporosis Gastritis Super-Infecciones Glaucoma Coma hiperosmolar, Hiperglucemia, Catabolismo muscular, Cicatrización retardada, Retraso del Crecimiento en niños-	No administrar en pacientes diabéticos, con descontrol metabólico	Micosis sistémica, Tuberculosis activa, Diabetes Mellitus, Infección sistémica, Úlcera péptica, Crisis Hipertensiva, Insuficiencia Hepático y/o Renal, Inmunodeprimidos
4026	Buprenorfina	Intramuscular. Intravenosa (lenta). Adultos: 0.4 a 0.8 mg / día, fraccionar en 4 aplicaciones. Máximo 1200 mg día	Solución inyectable. Cada ampolla o frasco ampula contiene: Clorhidrato de buprenorfina equivalente a 0.3 mg de buprenorfina. Envase con 6 ampollas o frascos ampula con 1 ml.	1 a 2 días	Mareo, vómito, sedación, cefalea, miosis, náusea, sudoración, depresión respiratoria.	Emetogenico difícil reversión con naloxona administrar con antiemético asociado, Disminuye su acción en combinación con otros opiáceos	Hipertensión intracraneal. Daño hepático o renal. Depresión del sistema nervioso central. Hipertrofia prostática.
3417	Diclofenaco	100 mg al día dosis máxima 150 mg día	Capsulas de 100 mg	2 a 3 semanas	Cefalea,mareo,nausea,vomito,diarrea, depresion,vertigo,hematuria,dificultad urinaria	No administrar a pacientes hipersensibles a los antiinflamatorios no esteroideos y a pacientes con atopía al ac acetil salicílico	Úlcera gástrica activa, discrasia sanguínea, insuficiencia renal o hepática idiosincrasia al medicamento
4036	Etofenamato	Intramuscular. Adultos: 1 g cada 24 horas, hasta un máximo de 3 g.	Solución inyectable. Cada ampolla contiene: Etofenamato 1 g. Envase con una ampolla de 2 ml.	3 a 5 días	Síntomas en el sitio de la aplicación (dolor, endurecimiento, inflamación y ardor), cefalea, vértigo, náusea, vómito, mareo, cansancio, rash, exantema	Dolor A la administración	Hipersensibilidad al etofenamato, ácido flufenámico u otros antiinflamatorios no esteroideos. Úlcera gástrica o duodenal. Insuficiencia hepática y / o renal. Discrasias sanguíneas.
3413	Indometacina	25 mg cada 8 hrs o cada 12 hrs máximo 100 mg al día	Capsulas de 25 mg	2 a 3 semanas	Náusea, vómito, dolor epigástrico, diarrea, cefalea, vértigo, reacciones de hipersensibilidad inmediata, hemorragia gastrointestinal.	No administrar a pacientes hipersensibles a los antiinflamatorios no esteroideos y a pacientes con atopía al ac acetil salicílico	Úlcera gástrica activa, discrasia sanguínea, insuficiencia renal o hepática idiosincrasia al medicamento, insuficiencia cardíaca, trombocitopenia

DIAGNÓSTICO Y TRATAMIENTO DEL SÍNDROME DEL MANGUITO ROTADOR

3422	Ketorolaco	Intramuscular. Intravenosa. Adultos: 30 mg cada 6 horas; dosis máxima 120 mg / día; el tratamiento no excederá de 5 días.	Solución inyectable. Cada frasco ampula o ampolleta contiene: Ketorolaco trometamina 30 mg. Envase con 3 frascos ampula o 3 ampolletas de 1 ml.	No más de 4 días	Úlcera péptica, sangrado gastrointestinal, perforación intestinal, prurito, náusea, dispepsia, mareo.		Hipersensibilidad al fármaco, al ácido acetilsalicílico o a otros analgésicos antiinflamatorios no esteroideos. Úlcera péptica activa. Sangrado de tracto gastrointestinal. Insuficiencia renal avanzada. Diátesis hemorrágica
109	Metamizol	Intramuscular. Intravenosa. Adulto: 1g cada 6 u 8 horas, por vía intramuscular profunda. De 1 a 2 g cada 12 horas dosis máxima 6 gr	Solución inyectable. Cada ampolleta contiene: Metamizol sódico 1 g. Envase con 3 ampolletas con 2 ml (500 mg / ml).	3 a 5 días	Reacciones de hipersensibilidad inmediata, agranulocitosis, leucopenia, trombocitopenia, anemia hemolítica	Administración lenta.	Hipersensibilidad al fármaco. Embarazo. Lactancia. Porfiria hepática. Insuficiencia renal y / o hepática. Discrasias sanguíneas. Úlcera duodenal.
3433	Metilprednisolona	Intra-articular 40mg de metilprednisolona	Solución inyectable Frasco ampula con Acetato de Metilprednisolona 40mg en 2 ml	Dosis única	Catarata subcapsular posterior. Hipoplasia suprarrenal Síndrome de Cushing Obesidad Osteoporosis Gastritis Super-Infecciones Glaucoma Coma hiperosmolar, Hiperglucemia, Catabolismo muscular, Cicatrización retardada, Retraso del Crecimiento en niños-	No administrar en pacientes diabéticos, con descontrol metabólico	Tuberculosis activa, Diabetes Mellitus, Infección sistémica, Úlcera péptica, Crisis Hipertensiva, Insuficiencia Hepática y/o Renal, Inmunodeprimidos
3407	Naproxen	250 mg VO cada 6 hrs máximo 1250 mg	Capsulas de 250 mg	2 semanas	Náusea, irritación gástrica, diarrea, vértigo, cefalalgia, hipersensibilidad cruzada con aspirina y otros antiinflamatorios no esteroideos.	No administrar a pacientes hipersensibles a los antiinflamatorios no esteroideos y a pacientes con atopia al ac acetil salicílico	Úlcera gástrica activa, discrasia sanguínea, insuficiencia renal o hepática idiosincrasia al medicamento, insuficiencia cardíaca, trombocitopenia
104	Paracetamol	500 mg a 1 gr cada 4 a 6 horas máximo 4 gr	Capsulas de 500 mg	2 a 3 semanas	Reacciones de hipersensibilidad inmediata, erupción cutánea, neutropenia, pancitopenia, necrosis hepática, necrosis túbulorrenal, hipoglucemia	Atraviesa la barrera hematoencefálica, inhibidor de la Cox, un gr equivale a 30 mg de Ketorolaco	Insuficiencia Hepática, idiosincrasia al medicamento