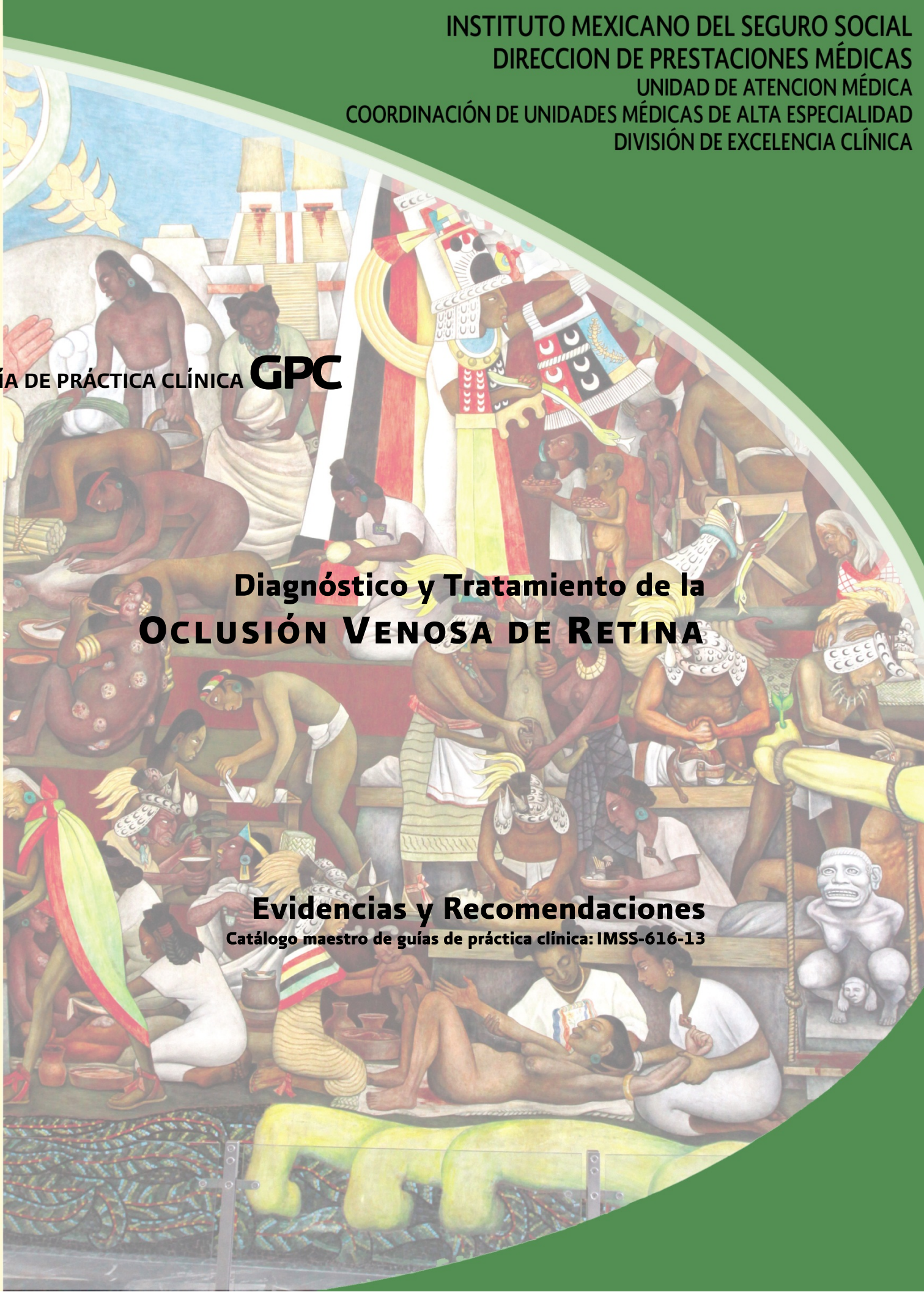

GUÍA DE PRÁCTICA CLÍNICA **GPC**

Diagnóstico y Tratamiento de la **OCLUSIÓN VENOSA DE RETINA**

Evidencias y Recomendaciones

Catálogo maestro de guías de práctica clínica: IMSS-616-13





INSTITUTO MEXICANO DEL SEGURO SOCIAL
SEGURIDAD Y SOLIDARIDAD SOCIAL

DIRECTOR GENERAL

DR. JOSÉ ANTONIO GONZÁLEZ ANAYA

DIRECTOR DE PRESTACIONES MÉDICAS

DR. JAVIER DÁVILA TORRES

UNIDAD DE ATENCIÓN MÉDICA

COORDINADOR DE UNIDADES MÉDICAS DE ALTA ESPECIALIDAD

DR. JOSÉ DE JESÚS GONZÁLEZ IZQUIERDO

COORDINADORA DE ÁREAS MÉDICAS

DRA. LETICIA AGUILAR SÁNCHEZ

COORDINADOR DE PLANEACIÓN DE INFRAESTRUCTURA MÉDICA

DR. SERGIO ALEJANDRO MORALES ROJAS

TITULAR DE LA UNIDAD DE EDUCACIÓN, INVESTIGACIÓN Y POLÍTICAS EN SALUD

DR. GERMÁN ENRIQUE FAJARDO DOLCI

COORDINADOR DE POLÍTICAS DE SALUD

DR. CARLOS TENA TAMAYO

COORDINADOR DE EDUCACIÓN EN SALUD

DR. SALVADOR CASARES QUERALT

COORDINADOR DE INVESTIGACIÓN EN SALUD

DR. FABIO ABDEL SALAMANCA GÓMEZ

COORDINADOR DE PLANEACIÓN EN SALUD

LIC. MIGUEL ÁNGEL RODRÍGUEZ DÍAZ PONCE

TITULAR DE LA UNIDAD DE SALUD PÚBLICA

DR. VICTOR HUGO BORJA ABURTO

COORDINADORA DE PROGRAMAS INTEGRADOS DE SALUD

DRA. IRMA HORTENSIA FERNÁNDEZ GÁRATE

COORDINADOR DE VIGILANCIA EPIDEMIOLÓGICA Y APOYO EN CONTINGENCIAS

DRA. CONCEPCION GRAJALES MUÑOZ (ENCARGADA)

COORDINADOR DE SALUD EN EL TRABAJO

DR. RAFAEL RODRIGUEZ CABRERA

COORDINADOR DE CONTROL TÉCNICO DE INSUMOS

DR. RODOLFO A. DE MUCHA MACÍAS

Durango 289- 1A Colonia Roma
Delegación Cuauhtémoc, 06700 México, DF.
Página Web: www.imss.gob.mx

Publicado por IMSS
© Copyright IMSS "Derechos Reservados". Ley Federal de Derecho de Autor

Editor General
División de Excelencia Clínica
Coordinación de Unidades Médicas de Alta Especialidad
Centro Nacional de Excelencia Tecnológica en Salud

Esta guía de práctica clínica fue elaborada con la participación de las instituciones que conforman el Sistema Nacional de Salud, bajo la coordinación del Centro Nacional de Excelencia Tecnológica en Salud. Los autores han hecho un esfuerzo por asegurarse de que la información aquí contenida sea completa y actual; por lo que asumen la responsabilidad editorial por el contenido de esta guía, declaran que no tienen conflicto de intereses y en caso de haberlo lo han manifestado puntualmente, de tal manera que no se afecte su participación y la confiabilidad de las evidencias y recomendaciones.

Las recomendaciones son de carácter general, por lo que no definen un curso único de conducta en un procedimiento o tratamiento. Las recomendaciones aquí establecidas, al ser aplicadas en la práctica, podrían tener variaciones justificadas con fundamento en el juicio clínico de quien las emplea como referencia, así como en las necesidades específicas y preferencias de cada paciente en particular, los recursos disponibles al momento de la atención y la normatividad establecida por cada Institución o área de práctica.

En cumplimiento de los artículos 28 y 29 de la Ley General de Salud; 50 del Reglamento Interior de la Comisión Interinstitucional del Cuadro Básico y Catálogo de Insumos del Sector Salud y Primero del Acuerdo por el que se establece que las dependencias y entidades de la Administración Pública Federal que presten servicios de salud aplicarán, para el primer nivel de atención médica el cuadro básico y, en el segundo y tercer nivel, el catálogo de insumos, las recomendaciones contenidas en las GPC con relación a la prescripción de fármacos y biotecnológicos, deberán aplicarse con apego a los cuadros básicos de cada Institución.

Este documento puede reproducirse libremente sin autorización escrita, con fines de enseñanza y actividades no lucrativas, dentro del Sistema Nacional de Salud. Queda prohibido todo acto por virtud del cual el Usuario pueda explotar o servirse comercialmente, directa o indirectamente, en su totalidad o parcialmente, o beneficiarse, directa o indirectamente, con lucro, de cualquiera de los contenidos, imágenes, formas, índices y demás expresiones formales que formen parte del mismo, incluyendo la modificación o inserción de textos o logotipos.

Deberá ser citado como: **Diagnóstico y Tratamiento de Oclusión Venosa de Retina**. México: Instituto Mexicano del Seguro Social, 2013

Esta guía puede ser descargada de Internet en: <http://www.imss.gob.mx/profesionales/guiasclinicas/Pages/guias.aspx>

CIE-10: H34.8 Otras oclusiones vasculares retinianas
 GPC: Diagnóstico de Tratamiento de la Oclusión Venosa de Retina

AUTORES Y COLABORADORES

Coordinadores:

Dra. Yuribia Karina Millán Gámez	Médico Oftalmólogo	Instituto Mexicano del Seguro Social	Coordinador de Programas Médicos de la División de Excelencia Clínica	Sociedad Mexicana de Oftalmología
----------------------------------	--------------------	---	---	-----------------------------------

Autores :

Dr. Noé Rogelio Méndez Martínez	Médico Oftalmólogo	Instituto Mexicano del Seguro Social	Jefe del Servicio de Oftalmología Pediátrica del Hospital General del Centro Médico La Raza Dr. Gaudencio González Garza.	Asociación Mexicana de Retina Profesor Titular "A" ESM-IPNc.
Dr. Héctor Eulogio Sepúlveda Chapa	Medicina Interna	Instituto Mexicano del Seguro Social	Coordinador Clínico de Educación e Investigación en Salud del HGZ con MF No 1 Delegación Durango	Colegio Médico de Durango, Asociación Mexicana de Medicina Interna Capitulo Durango,
Dr. Oscar Paúl López Meza	Médico Oftalmólogo	Instituto Mexicano del Seguro Social	Medico adscrito a UMAE N°2 Centro Médico Nacional del Noroeste Cd. Obregón Sonora	

Validación interna:

Dr. Oscar Solórzano Enríquez	Médico Oftalmólogo	Instituto Mexicano del Seguro Social	Médico Adscrito al Servicio de Oftalmología del Hospital de Especialidades del Centro Médico Nacional de Occidente Guadalajara; Jalisco	Colegio de oftalmólogos del estado de Jalisco
Dr. Rolando López López	Médico Oftalmólogo	Instituto Mexicano del Seguro Social	Médico Adscrito al Servicio de Oftalmología del Hospital General Regional No. 12 "Benito Juárez" Mérida, Yucatán	Colegio de Oftalmólogos de Mérida

ÍNDICE

AUTORES Y COLABORADORES	4
1. CLASIFICACIÓN.....	6
2. PREGUNTAS A RESPONDER POR ESTA GUÍA	7
3. ASPECTOS GENERALES	8
3.1 ANTECEDENTES.....	8
3.2 JUSTIFICACIÓN.....	8
3.3 OBJETIVO DE ESTA GUÍA	9
3.4 DEFINICIÓN	10
4. EVIDENCIAS Y RECOMENDACIONES.....	11
4.1 PREVENCIÓN SECUNDARIA	12
4.1.1 FACTORES DE RIESGO.....	12
4.2 DIAGNÓSTICO	17
4.2.1 DIAGNÓSTICO CLÍNICO	17
4.2.2 PRUEBAS DIAGNÓSTICAS.....	21
4.3 TRATAMIENTO DE LA OCLUSIÓN DE VENA CENTRAL DE LA RETINA	23
4.3.1 TRATAMIENTO DE LA OCLUSIÓN DE VENA CENTRAL DE LA RETINA (ISQUÉMICA)	24
4.3.2 TRATAMIENTO DE LA OCLUSIÓN DE VENA CENTRAL DE LA RETINA (NO ISQUÉMICA)	26
4.3.3 GLAUCOMA NEOVASCULAR	27
4.3.4 EDEMA MACULAR.....	28
4.3.5 TRATAMIENTO QUIRÚRGICO.....	33
4.3.2 TRATAMIENTO DE LA OCLUSIÓN DE RAMA VENOSA DE LA RETINA.....	34
4.4 REFERENCIA Y CONTRARREFERENCIAS.....	37
5. ANEXOS.....	38
5.1. PROTOCOLO DE BÚSQUEDA.....	38
5.2 SISTEMAS DE CLASIFICACIÓN DE LA EVIDENCIA Y FUERZA DE LA RECOMENDACIÓN	41
5.3 CLASIFICACIÓN O ESCALAS DE LA ENFERMEDAD.....	43
5.4 MEDICAMENTOS.....	45
5.5 DIAGRAMAS DE FLUJO.....	46
6. BIBLIOGRAFÍA.....	48
7. AGRADECIMIENTOS.	50
9. COMITÉ ACADÉMICO.	51

1. CLASIFICACIÓN.

Catálogo maestro: IMSS-616-13	
Profesionales de la salud.	Médico Oftalmólogo
Clasificación de la enfermedad.	CIE-10: H348 Otras oclusiones vasculares retinianas
Categoría de GPC.	Primero, Segundo y Tercer Nivel de Atención
Usuarios potenciales.	Médicos Familiares, Médicos Generales, Médicos Internistas, Médicos Oftalmólogos, Médicos Retinólogos y personal de salud en formación.
Tipo de organización desarrolladora.	Instituto Mexicano del Seguro Social
Población blanco.	Todos los pacientes con oclusión de rama venosa u oclusión de vena central de retina
Fuente de financiamiento / patrocinador.	Instituto Mexicano del Seguro Social
Intervenciones y actividades consideradas.	Control de enfermedad de base cuando exista Diagnóstico temprano Angiografía retiniana Tratamiento oportuno y específico Laser Tratamiento intra-vítreo Vigilancia de presión intraocular
Impacto esperado en salud.	Reducción de los casos de glaucoma secundario Reducción de los casos de ceguera secundaria Control de enfermedades metabólicas
Metodología¹.	Adopción de guías de práctica clínica: revisión sistemática de la literatura, recuperación de guías internacionales previamente elaboradas, evaluación de la calidad y utilidad de las guías/revisiones/otras fuentes, selección de las guías/revisiones/otras fuentes con mayor puntaje, selección de las evidencias con nivel mayor, de acuerdo con la escala utilizada, selección o elaboración de recomendaciones con el grado mayor de acuerdo con la escala utilizada.
Método de validación y adecuación.	Enfoque de la GPC: enfoque a responder preguntas clínicas mediante la adopción de guías y/o enfoque a preguntas clínicas mediante la revisión sistemática de evidencias en una guía de nueva creación Elaboración de preguntas clínicas. Métodos empleados para coleccionar y seleccionar evidencia. Protocolo sistematizado de búsqueda. Revisión sistemática de la literatura. Búsquedas mediante bases de datos electrónicas. Búsqueda de guías en centros elaboradores o ó compiladores. Búsqueda en páginas Web especializadas Búsqueda manual de la literatura. Número de fuentes documentales revisadas: 12 Guías seleccionadas: 3 Revisiones sistemáticas: 6 Ensayos controlados aleatorizados: 5 Estudios de cohorte: 4 Estudios descriptivos: 5 Revisiones de la literatura: 7 Consenso: 1 Libros: 3
Método de validación	Validación del protocolo de búsqueda: División de Excelencia Clínica Método de validación de la GPC: validación por pares clínicos. Validación interna: Instituto Mexicano del Seguro Social
Conflicto de interés	Todos los miembros del grupo de trabajo han declarado la ausencia de conflictos de interés.
Registro y actualización	Registro: IMSS-616-13 Fecha de Publicación: 21 de marzo 2013 Esta guía será actualizada cuando exista evidencia que así lo determine o de manera programada, a los 3 a 5 años posteriores a la publicación.

PARA MAYOR INFORMACIÓN SOBRE LOS ASPECTOS METODOLÓGICOS EMPLEADOS EN LA CONSTRUCCIÓN DE ESTA GUÍA, PUEDE DIRIGIR SU CORRESPONDENCIA A LA DIVISIÓN DE EXCELENCIA CLÍNICA, CON DOMICILIO EN DURANGO No. 289 Piso 1^a, Col. ROMA, MÉXICO, D.F., C.P. 06700, TELÉFONO 55533589.

2. PREGUNTAS A RESPONDER POR ESTA GUÍA

1. ¿Cuáles son los factores modificables para reducir el riesgo de desarrollo de oclusión de vena de retina?
2. ¿Cuáles son los datos clínicos que permiten establecer el diagnóstico de oclusión de vena central de retina y de oclusión de rama venosa de retina?
3. ¿Cuál es el manejo temprano que está indicado en los pacientes con oclusión de vena de retina para reducir el riesgo de complicaciones?
4. ¿Cuál es la estrategia de seguimiento de estos pacientes?
5. ¿Cuáles son las posibles complicaciones de la oclusión de vena de retina?

3. ASPECTOS GENERALES

3.1 ANTECEDENTES

La oclusión venosa retiniana (OVR) es la segunda causa más común de trastorno vascular de la retina después de la retinopatía diabética y es una causa frecuente de pérdida de visión e incluso ceguera. Dependiendo de la ubicación de la obstrucción, la OVR se puede dividir en la oclusión de rama venosa retiniana (ORVR) y oclusión de la vena central de la retina (OVCR). En la ORVR, la obstrucción se encuentra en una de las ramas de la arcada superior o inferior, que afecta sólo un cuadrante de la retina ecuatorial y periférica drenada por la rama ocluida. En la OVCR, la oclusión es a nivel del nervio óptico, por lo que la mayor parte de la retina se ve afectada. Los síntomas, la patogenia, los factores de riesgo y tratamiento son diferentes para ORVR y OVCR. Ambos tipos se han asociado a enfermedades tales como hipertensión arterial sistémica (HAS), enfermedad cardiovascular y diabetes mellitus (DM) de 50 a 70% de los casos (Asociación Mexicana de Retina 2000)

En los estudios de población de mediana edad y los adultos mayores, la prevalencia de la OVR osciló entre 0,7% al 1,6%. La incidencia y prevalencia de la OVR aumenta con la edad y no tiene predilección por el sexo. En los cuatro principales grupos étnico-raciales en los Estados Unidos (blancos, afro-americanos, hispanos y chinos), la prevalencia es similar. En el estudio Beaver Dam, la incidencia a 15 años de ORVR y OVCR reportó un 1,8% y 0,5%, respectivamente, siendo una cifra similar al 1,6% a 10 años la incidencia de oclusión venosa retiniana reportado en el Blue Mountains Study. (Lattanzio 2011)

En un estudio realizado en nuestro país se observó que de la OVR, 43.2% correspondió a OVCR y 56.8% a ORVR, con un rango de edad de 26 a 86 años, siendo el promedio de 64.8 años, con una DE de 11.32. La HAS estuvo presente como antecedente en 67.6% de los casos, el grupo de edad más afectado en mujeres fue de 75 a 79 años y en hombres de 80 a 84 años. La tasa de incidencia ajustada por edad para toda la población fue de 2.76 por cada 100,000, ya ajustada por edad y sexo para hombres fue de 3.2 por 100,000 y para mujeres de 2.3 por 100,000. El grupo de mayor riesgo en el grupo de hombres fue de 80 a 84 años (16.02 por 100,000) y en mujeres fue de 75 a 79 años (21.21 por 100,000) (Méndez-Martínez 2003)

3.2 JUSTIFICACIÓN

La transición epidemiológica en México con una clara tendencia a la erupción de las enfermedades crónicas tales como la DM y la HAS ha puesto de manifiesto la vulnerabilidad de la población mexicana a diferentes condiciones y complicaciones asociadas a estas patologías, en el ámbito de la epidemiología se ha mostrado que la hipertensión con una prevalencia nacional promedio de 30.05% está repercutiendo en la calidad de vida de amplios sectores de la población con este riesgo, principalmente entre los grupos de 20 a 69 años de edad. En este momento, se estima que en nuestro país existen 15 millones de mexicanos portadores de HAS. (Rosas 2004). Las OVR se encuentran frecuentemente asociadas a estas condiciones y con un riesgo

importante de causar ceguera irreversible. El hecho de no contar con un tratamiento específico para esta entidad favorece la aparición de complicaciones catastróficas, las cuales aparte de no garantizar una recuperación visual solo incrementan el deterioro en la salud general de la población afectada. Los pacientes con OVR pueden ocasionar una carga económica significativa para la familia y la comunidad.

El impacto familiar y personal en la calidad de vida, en el aspecto social y económico de la enfermedad es de suma importancia ya que genera problemas en el desarrollo psicosocial del paciente y conlleva dependencia y pérdida económica por incapacidad laboral del paciente y el familiar responsable.

La detección oportuna y el inicio temprano de tratamiento médico tendrán un impacto positivo en la conservación de la función visual y/o del órgano. La secuela de ceguera permanente genera costos elevados además de considerar que las opciones laborales para los pacientes con esta discapacidad se reducen considerablemente.

3.3 OBJETIVO DE ESTA GUÍA

La guía de práctica clínica: **Diagnóstico y Tratamiento de la Oclusión Venosa de Retina**, forma parte de las guías que integrarán el catálogo maestro de guías de práctica clínica, el cual se instrumentará a través del Programa de Acción Desarrollo de Guías de Práctica Clínica, de acuerdo con las estrategias y líneas de acción que considera el Programa Nacional de Salud 2007-2012.

La finalidad de este catálogo, es establecer un referente nacional para orientar la toma de decisiones clínicas basadas en recomendaciones sustentadas en la mejor evidencia disponible.

Esta guía pone a disposición del personal del primer nivel de atención, las recomendaciones basadas en la mejor evidencia disponible con la intención de estandarizar las acciones nacionales sobre:

Primer Nivel

- Identificar a la población en riesgo de desarrollar OVR
- Realizar exploración de agudeza visual a toda la población en riesgo
- Establecer criterios estandarizados para el escrutinio y diagnóstico
- Realizar vigilancia y seguimiento de población en riesgo
- Enviar a segundo nivel al momento del diagnóstico o sospecha del mismo
- Prevenir el deterioro funcional y la pérdida del órgano

Segundo nivel

- Prevenir el deterioro funcional y la pérdida del órgano
- Identificar a la población en riesgo de desarrollar OVR
- Realizar exploración oftalmológica a toda la población en riesgo.
- Establecer criterios estandarizados para el escrutinio y diagnóstico.
- Establecer diagnóstico y seguimiento temprano y de certeza de OVR
- Otorgar un manejo adecuado y oportuno
- Ofrecer asesoría y orientación para su rehabilitación.

- Envío temprano a tercer nivel en caso necesario.

Tercer nivel.

- Prevenir el deterioro funcional y la pérdida de órgano.
- Realizar exploración oftalmológica a toda la población en riesgo.
- Conocer los signos clínicos iniciales para establecer diagnóstico temprano y de certeza de OVR
- Establecer criterios estandarizados para detección, diagnóstico, tratamiento y seguimiento.
- Ofrecer asesoría y orientación para su rehabilitación.
- Realizar contrarreferencia al segundo nivel de los pacientes estables.

Lo anterior favorecerá la mejora en la efectividad, seguridad y calidad de la atención médica, contribuyendo de esta manera al bienestar de las personas y de las comunidades, que constituye el objetivo central y la razón de ser de los servicios de salud.

La finalidad es establecer un referente nacional para orientar la toma de decisiones clínicas basadas en recomendaciones sustentadas en la mejor evidencia disponible con la intención de estandarizar las acciones nacionales en los diferentes niveles de atención sobre el glaucoma congénito.

3.4 DEFINICIÓN

Las oclusiones venosas de la retina son un desorden común, relativamente fácil de diagnosticar, con complicaciones con un alto potencial de ceguera permanente. Los pacientes que las padecen presentan pérdida de visión súbita, no dolorosa. La apariencia clínica varía desde una pequeña hemorragia distribuida en la retina con exudados algodonosos hasta una marcada hemorragia con hemorragias tanto superficiales como profundas con aspecto de “brochazo de pintura roja”, dichas hemorragias raramente se extienden hacia la cavidad vítrea. Existen fundamentalmente dos tipos de oclusión, la variante central que involucra con alteraciones de la retina en los cuatro cuadrantes. La oclusión venosa variante rama que típicamente está confinada a un cuadrante y que usualmente el sitio de oclusión ocurre en los sitios de cruces arteriovenosos, pero que pueden involucrar la mitad superior o inferior (hasta la variante hemiretineana), así como la macula. Los pacientes habitualmente son mayores de 50 años y en un 50% de los casos existe una enfermedad cardiovascular. Las complicaciones mayormente asociadas a las oclusiones venosas de la retina son la pérdida de visión por edema macular, glaucoma neovascular secundario a neovascularización del iris (rubeosis iridis) así como neovascularización de la retina. (Riordan 2008, Holz 2007)

4. EVIDENCIAS Y RECOMENDACIONES

La presentación de la evidencia y recomendaciones en la presente guía corresponde a la información obtenida de GPC internacionales, las cuales fueron usadas como punto de referencia. La evidencia y las recomendaciones expresadas en las guías seleccionadas, corresponde a la información disponible organizada según criterios relacionados con las características cuantitativas, cualitativas, de diseño y tipo de resultados de los estudios que las originaron. Las evidencias en cualquier escala son clasificadas de forma numérica o alfanumérica y las recomendaciones con letras, ambas, en orden decreciente de acuerdo a su fortaleza.

Las evidencias y recomendaciones provenientes de las GPC utilizadas como documento base se gradaron de acuerdo a la escala original utilizada por cada una de las GPC. En la columna correspondiente al nivel de evidencia y recomendación el número y/o letra representan la calidad y fuerza de la recomendación, las siglas que identifican la GPC o el nombre del primer autor y el año de publicación se refieren a la cita bibliográfica de donde se obtuvo la información como en el ejemplo siguiente:

Evidencia / Recomendación	Nivel / Grado
La valoración del riesgo para el desarrollo de UPP, a través de la escala de Braden tiene una capacidad predictiva superior al juicio clínico del personal de salud	(GIB, 2007) 2++

En el caso de no contar con GPC como documento de referencia, las evidencias y recomendaciones fueron elaboradas a través del análisis de la información obtenida de revisiones sistemáticas, metaanálisis, ensayos clínicos y estudios observacionales. La escala utilizada para la gradación de la evidencia y recomendaciones de estos estudios fue la escala Shekelle modificada.

Cuando la evidencia y recomendación fueron gradadas por el grupo elaborador, se colocó en corchetes la escala utilizada después del número o letra del nivel de evidencia y recomendación, y posteriormente el nombre del primer autor y el año como a continuación:


Evidencia / Recomendación	Nivel / Grado
El zanamivir disminuyó la incidencia de las complicaciones en 30% y el uso general de antibióticos en 20% en niños con influenza confirmada	[E: Shekelle] Matheson, 2007

Los sistemas para clasificar la calidad de la evidencia y la fuerza de las recomendaciones se describen en el Anexo 5.2.

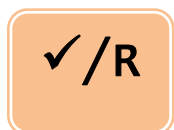
Tabla de referencia de símbolos empleados en esta Guía:



EVIDENCIA



RECOMENDACIÓN



PUNTO DE BUENA PRÁCTICA

4.1 PREVENCIÓN SECUNDARIA

4.1.1 FACTORES DE RIESGO

Evidencia / Recomendación	Nivel / Grado
	<p data-bbox="1138 1476 1458 1570">I <i>Guías de práctica clínica de la SERV, 2010</i></p> <p data-bbox="1138 1581 1458 1785">C <i>The Royal College of Ophthalmologists Interim Guidelines for Management of Retinal Vein Occlusion, 2010</i></p>
<p data-bbox="456 1612 1110 1682">Glaucoma de ángulo abierto: presente en el 40% de los pacientes con OVCR (o lo desarrollaran).</p>	

E

HAS: factor de riesgo más importante sobre todo en pacientes mayores de 60 años (asociación hasta en el 64% de los casos). La HAS no controlada se asocia a recurrencia del cuadro oclusivo o a la afectación del otro ojo.

DM: probablemente no por la DM en si sino por el incremento asociado de otros factores de riesgo cardiovascular.

2
Guías de práctica clínica de la SERV: manejo de las oclusiones venosas de la retina, 2010

B
The Royal College of Ophthalmologists Interim Guidelines for Management of Retinal Vein Occlusion, 2010

E

Más de la mitad de los casos de OVCR son pacientes de más de 65 años de edad, son también factores de riesgo la hipertensión (46%), la hiperlipidemia (20%), aterosclerosis y diabetes (5%),

C
The Royal College of Ophthalmologists Interim Guidelines for Management of Retinal Vein Occlusion, 2010

IV
[E.Shekelle]
Erhlers J. 2011

E

La edad media de diagnóstico inicial de la OVCR de tipo isquémico es de 70 años, y de la no isquémica 61 años, con gran prevalencia de HAS y DM

IIb
[E.Shekelle]
Hayreh, 2011

E

La prevalencia de OVR se incrementa con la edad a partir de los 60 años, además se incrementa el riesgo cuando se asocia con HAS (OR de 2.96) con incremento tanto de la presión sistólica (OR 4.12) como diastólica (OR 2.64), la presencia de placa en arteria carótida (OR 5.62), incremento del índice de masa corporal (OR 3.88), incremento de los niveles plasmáticos de fibrinógeno (OR 3.29), presencia de cruces arteriovenosos (OR 4.09 y estrechamiento arteriolar focal(OR 5.17)

IIb
[E.Shekelle]
Wong, 2005

- E** Niveles altos de lipoproteínas > de 300 mg/L se asocian con un incremento en el riesgo de oclusión venosa de la retina (OR 2.39). Siguiendo un análisis de regresión fueron realizados, ajustando primero por edad, género y factores tradicionales de riesgo cardiovascular, en segundo lugar por triglicéridos y en tercer lugar por niveles de homocisteína. En todos los modelos se confirma el papel de los niveles altos de lipoproteínas como un factor de riesgo para la OVR. (primer modelo OR 2.15, segundo OR 3.11 y en el tercero OR 3.48)
- III**
[E.Shekelle]
Sofi, 2010
- E** Son factores de riesgo comunes en el adulto para la OVR la HAS (OR 3.5), la hiperlipidemia (OR 2.5 y en menor proporción la DM (OR 1.5)
- III**
[E.Shekelle]
O'Mahoney, 2008
- E** Se valoró la asociación de OVR con los fallecimientos de pacientes con enfermedad cardiovascular y cerebrovascular. Cuando se estudian pacientes de todas las edades no hay una asociación de OVR con enfermedad cardiovascular (HR 1.2) y cerebrovascular (HR 0.9), sin embargo en personas de menos de 70 años la asociación de OVR con enfermedad cardiovascular fue de (HR 2.5)
- IIb**
[E.Shekelle]
Cugati, 2007
- E** Los factores de riesgo sistémicos para la OVR fueron HAS 77.8%, DM 24%, dislipidemias 16.7%, discrasias sanguíneas 1.9% y enfermedad de Bechet 1.9%
- IV**
[E.Shekelle]
Díaz, 2008
- E** Hiperviscosidad sanguínea (policitemia, niveles elevados de fibrinógeno, macroglobulinemia de Waldenstrom)
Hiperlipidemia (principal factor de riesgo en menores de 50 años), también se encuentra presente en la mitad de los pacientes de más edad.
Trombofilia (mayor predisposición a la formación de trombos), como los anticuerpos antifosfolípidos (anticardiolipina y el anticoagulante lúpico), hiperhomocisteinemia (riesgo de enfermedad vascular, concentración dependiente, independiente del resto de factores) y sistema de anticoagulantes naturales (factor V de Leiden, proteína C, proteína S y antitrombina III)
- 3-4**
Guías de práctica clínica de la SERV: manejo de las oclusiones venosas de la retina, 2010
C D
The Royal College of Ophthalmologists Interim Guidelines for Management of Retinal Vein Occlusion, 2010

Los trastornos mieloproliferativos se presentan en 1% de los pacientes con OVR. Otras asociaciones raras con OVR incluyen:

E

- Enfermedades inflamatorias que causan o están asociados con vasculitis retiniana enfermedad Behcet, poliarteritis nodosa, sarcoidosis, Granulomatosis Wegener y el síndrome de Goodpasture.
- Insuficiencia renal crónica y otras causas secundarias de hipertensión como: diabetes, acromegalia y síndrome de Cushing.
- Causas secundarias de hipercolesterolemia, hipotiroidismo

D
The Royal College of Ophthalmologists Interim Guidelines for Management of Retinal Vein Occlusion, 2010

R

De acuerdo a la literatura los pacientes que tienen mayor riesgo para OVR son aquellos con niveles bajos de folatos, presencia de placa en la arteria carótida y estrechamientos arteriulares focales con cinco veces más riesgo que la población general. Por lo que se recomienda que estos pacientes tengan vigilancia estrecha y valoración anual por oftalmología

C
[E. Shekelle]
Sofi, 2008

B
[E. Shekelle]
Wong, 2005

R

De acuerdo a la literatura los pacientes que tienen hipertensión sistólica y cruces arteriovenosos tienen hasta 4 veces más riesgo que la población general para OVR. Por lo que se recomienda que estos pacientes tengan una vigilancia estrecha y valoración anual por oftalmología.

B
[E. Shekelle]
Wong, 2005

B
The Royal College of Ophthalmologists Interim Guidelines for Management of Retinal Vein Occlusion, 2010

R

Los pacientes que cursan con cualquiera de los siguientes: niveles bajos de vitamina B6, niveles altos de Homocisteína, TA diastólica elevada, incremento del índice de masa corporal, hiperlipidemia, edad > de 60 años, incremento de niveles plasmáticos de fibrinógeno, niveles >de 300mg/l de lipoproteínas y/o enfermedad cardiovascular. Tienen un riesgo de 2 a 3 veces mayor que la población general, por lo que se recomienda que ante cualquier síntoma de OVR enviar de inmediato a valoración por oftalmología.

A

[E. Shekelle]

O'Mahoney, 2008

B

[E. Shekelle]

Wong, 2005

Cugati, 2007

C

[E. Shekelle]

Sofi, 2008

C D

The Royal College of Ophthalmologists Interim Guidelines for Management of Retinal Vein Occlusion, 2010

R

Se recomienda que todo paciente portador de enfermedades como trombofilia, enfermedades mieloproliferativas, síndrome antifosfolipidos, vasculitis retiniana, enfermedad de Behcet, poliarteritis nodosa, granulomatosis de Wegener.e hiperhomocisteinemia se mantengan en vigilancia estrecha.

3-4

Guías de práctica clínica de la SERV: manejo de las oclusiones venosas de la retina, 2010

C D

The Royal College of Ophthalmologists Interim Guidelines for Management of Retinal Vein Occlusion, 2010

✓/R

La terapia hormonal sustitutiva y anticonceptivos orales: No debe ser instaurado en mujeres con antecedentes de eventos tromboembolicos retinianos.

Punto de Buena Práctica

Guías de práctica clínica de la SERV: manejo de las oclusiones venosas de la retina, 2010

4.2 DIAGNÓSTICO

4.2.1 DIAGNÓSTICO CLÍNICO

Evidencia / Recomendación	Nivel / Grado	
<p>E</p>	<p>Los síntomas presentes en pacientes con OVCR son pérdida visual brusca, grave e indolora (más importante en las formas isquémicas) acompañada de pérdida extensa del campo visual. Durante la fase aguda los signos que podemos encontrar en la fundoscopia son tortuosidad, dilatación venosa, hemorragias superficiales en los 4 cuadrantes, edema macular (EM), edema de papila y exudados algodonosos peripapilares. La presencia de defecto pupilar aferente nos orienta a una forma isquémica.</p>	<p>IV (E. Shekelle) <i>Guías de práctica clínica de la SERV: manejo de las oclusiones venosas de la retina, 2010</i> <i>The Royal College of Ophthalmologists Interim Guidelines for Management of Retinal Vein Occlusion, 2010</i></p>
<p>E</p>	<p>Los signos encontrados en la fase crónica difieren a los de la fase aguda ya que se pueden observar vasos colaterales en la papila y retina, dilatación y tortuosidad venosa persistente, envainamiento venoso, estrechamiento arteriolar y anomalías maculares como EM crónico y alteraciones pigmentarias maculares.</p>	<p>IV (E. Shekelle) <i>Guías de práctica clínica de la SERV: manejo de las oclusiones venosas de la retina, 2010</i></p>
<p>E</p>	<p>Se puede presentar neovascularización de un 15 a 34% en formas no isquémicas y hasta 50% formas isquémicas)</p>	<p>Ib (E. Shekelle) <i>Scott, 2009</i></p>
<p>E</p>	<p>Los signos encontrados durante la fase crónica difieren de los de la fase aguda entre estos encontramos vasos colaterales, microaneurismas, alteraciones maculares como el EM persistente, alteración del epitelio pigmentario de la retina (EPR), fibrosis subretiniana y membranas epirretinianas.</p>	<p>IV (E. Shekelle) <i>Guías de práctica clínica de la SERV: manejo de las oclusiones venosas de la retina, 2010</i></p>

E

Los síntomas asociados a una ORVR: Son pérdida visual brusca y moderada (sobre todo si se afecta la mácula). Los signos encontrados en la fundoscopia en la fase aguda son dilatación venosa y hemorragias retinianas superficiales en un sector bien delimitado (área de drenaje de la vena). Otros signos que también se pueden encontrar son EM, exudados algodonosos y estrechamiento arteriolar. La causa más común de pérdida visual crónica es el edema macular. Los pacientes pueden presentar escotomas o pérdida campimétrica sectorial y/o altitudinal (esto último sólo en las formas isquémicas)

IV

(E. Shekelle)

Guías de práctica clínica de la SERV: manejo de las oclusiones venosas de la retina, 2010

E

A mediados de los 90's el Central Vein Occlusion Study Group mostro que la OVCR no isquémica corresponde a 75% de los casos y tiene un mejor pronóstico, la mayor complicación es el EM cistoide. Un tercio de estos pueden evolucionar a una forma isquémica. OVCR isquémica corresponde 25% de los casos. Tiene peor pronóstico, desarrollan neovasos en el 35% de los casos y la principal complicación es el glaucoma neovascular.

IV

(E. Shekelle)

Guías de práctica clínica de la SERV: manejo de las oclusiones venosas de la retina, 2010

E

En los casos complicados o con larga evolución pueden localizarse edema macular, glaucoma neovascular, fibrosis o tracción subretiniana, hemorragia vítrea, agujero macular, membrana eppiretiniana y síndrome de tracción vitreomacular

IV

(E. Shekelle)

Guías de práctica clínica de la SERV: manejo de las oclusiones venosas de la retina, 2010

The Royal College of Ophthalmologists Interim Guidelines for Management of Retinal Vein Occlusion, 2010



Las características clínicas de OVCR en su forma isquémica son:

- Baja visual brusca e indolora
- Perdida de campo visual
- Agudeza visual menor a 20/200
- Presencia de defecto pupilar aferente

Las características clínicas de OVCR en su forma no isquémica son:

- Baja visual brusca e indolora
- Agudeza visual mejor 20/200
- Ausencia de defecto pupilar aferente



Las características clínicas de OVCR en su forma aguda son:

- Tortuosidad, dilatación venosa.
- Hemorragias superficiales en los 4 cuadrantes.
- Edema macular.
- Edema de papila
- Exudados algodonosos peripapilares.

Las características clínicas de OVCR en su forma crónica son:

- Vasos colaterales en la papila y retina.
- Dilatación y tortuosidad venosa persistente.
- Envainamiento venoso.
- Estrechamiento arteriolar.
- Edema macular crónico.
- Alteraciones pigmentarias maculares.

D
(E. Shekelle)

Guías de práctica clínica de la SERV: manejo de las oclusiones venosas de la retina, 2010

The Royal College of Ophthalmologists Interim Guidelines for Management of Retinal Vein Occlusion, 2010

Consensus

Coscas, 2011

IV
(E. Shekelle)

Guías de práctica clínica de la SERV: manejo de las oclusiones venosas de la retina, 2010

The Royal College of Ophthalmologists Interim Guidelines for Management of Retinal Vein Occlusion, 2010

El paciente con sospecha de ORVR debe ser interrogado en busca de las siguientes características:



- Puede cursar asintomática dependiendo de la localización.
- Baja visual brusca moderada e indolora si se afecta la macula.
- Escotoma o defecto campimétrico sectorial o altitudinal.

IV

(E. Shekelle)

Guías de práctica clínica de la SERV: manejo de las oclusiones venosas de la retina, 2010

Las características clínicas de ORVR en su forma aguda son:



- Dilatación venosa.
- Hemorragias retinianas superficiales en un sector bien delimitado (área de drenaje de la vena).
- Edema macular.
- Exudados algodonosos
- Estrechamiento arteriolar.

IV

(E. Shekelle)

Guías de práctica clínica de la SERV: manejo de las oclusiones venosas de la retina, 2010

Las características clínicas de ORVR en su forma crónica son:

- Vasos colaterales.
- Microaneurismas.
- Edema macular persistente.
- Alteración del epitelio pigmentario de la retina.
- Fibrosis subretiniana.
- Membrana epirretiniana

4.2.2 PRUEBAS DIAGNÓSTICAS

Evidencia / Recomendación	Nivel / Grado	
<p>E</p>	<p>Signos a evaluar en la angiografía con fluoresceína: En la fase aguda retraso en la circulación arteriovenosa (mayor en formas isquémicas), hipofluorescencia por efecto pantalla, áreas de no perfusión (formas isquémicas), tinción de paredes venosas y fuga, fuga a nivel macular en fases tardías. En fases crónicas: se pueden observar vasos colaterales y/o neovasos</p>	<p>IV (E. Shekelle) <i>Guías de práctica clínica de la SERV: manejo de las oclusiones venosas de la retina, 2010</i></p>
<p>E</p>	<p>A partir de los reportes emitidos por el Central Vein Occlusion Study Group a mediados de los 90's se estableció que una OVCR es considerada isquémica cuando existe una área mayor a 10 diámetros de disco de no perfusión retiniana y no isquémica cuando existe un área menor a 10 diámetro de disco de no perfusión retiniana. El estado de perfusión se clasifica como indeterminado cuando hemorragias intrarretinianas evitan visualización de fluoresceína dentro de los capilares retinianos durante la angiografía. Aproximadamente 1/3 parte de los ojo que presentaron una forma no isquémica se convirtió a isquémica durante el seguimiento.</p>	<p>IV (E. Shekelle) <i>Guías de práctica clínica de la SERV: manejo de las oclusiones venosas de la retina, 2010</i> <i>The Royal College of Ophthalmologists Interim Guidelines for Management of Retinal Vein Occlusion, 2010</i> <i>Ehlers, 2011</i></p>
<p>E</p>	<p>La oclusión de vena central de la retina está asociada con una o más de las siguientes.</p> <ol style="list-style-type: none"> 1. Pobre agudeza visual : <6/60, desarrollo de rubeosis 2. Defecto pupilar aferente relativo 3. Hemorragias intra-retinianas 4. Exudados algodonosos 5. Angiografía con fluoresceína con zonas de no perfusión mayores a 10 DP 6. Electroretinograma: reducción de la amplitud de onda b, reducción de la relación a:b y prolongación del tiempo en la onda b. 7. Tortuosidad y dilatación venosa 	<p>IV (E. Shekelle) <i>The Royal College of Ophthalmologists Interim Guidelines for Management of Retinal Vein Occlusion, 2010</i></p>

E

En Branch Vein Occlusion Study Group en 1986 se estableció que la la angiografía con fluoresceína de la ORVR permite diferenciar la forma no isquémica de la isquémica. En el caso de la isquémica se encontrara una área de no perfusión retiniana > a 5 diámetros de disco.

IV
(E. Shekelle)
Guías de práctica clínica de la SERV: manejo de las oclusiones venosas de la retina, 2010
Ehlers, 2011

E

La angiografía con fluoresceína debe llevarse a cabo con anterioridad a esta terapia por lo general a 3 meses si la agudeza visual es 6.12 o menos. Esto tiene dos funciones. Primeramente se identifica la fuga de los capilares y en segundo lugar se indicará el grado de isquemia macular, lo cual puede limitar el valor de fotocoagulación

A
The Royal College of Ophthalmologists Interim Guidelines for Management of Retinal Vein Occlusion, 2010

R

En la OVCR la angiografía con fluoresceína es útil para diferenciar una forma isquémica de una no isquémica. Nos ayuda a determinar la extensión de la isquemia y EM. Confirma el diagnóstico en casos dudosos y diferencia las telangiectasias de los neovasos.

IV
(E. Shekelle)
Guías de práctica clínica de la SERV: manejo de las oclusiones venosas de la retina, 2010
The Royal College of Ophthalmologists Interim Guidelines for Management of Retinal Vein Occlusion, 2010

Habitualmente la angiografía con fluoresceína no se realiza en la fase aguda de las oclusiones venosas retinianas por el efecto pantalla de las hemorragias. Se suele esperar de 3 a 6 meses desde la fase aguda.

Consensus
Coscas, 2011

E

La tomografía de coherencia óptica (OCT) es utilizado para evaluar de forma cuantitativa (medida del espesor retiniano) y cualitativa (cambios morfológicos asociados a la acumulación de líquido) si existe EM y la respuesta al tratamiento en oclusiones venosas retinianas.

IV
(E. Shekelle)
Guías de práctica clínica de la SERV: manejo de las oclusiones venosas de la retina, 2010

E

Mediante un electrorretinograma podemos diferenciar una forma isquémica de una no isquémica. Se presenta una reducción de la amplitud de la onda b, una reducción del radio b-a y una prolongación de la onda b con respecto al tiempo.

IIb
(E. Shekelle)
Hayreh, 2011
IV
(E. Shekelle)
The Royal College of Ophthalmologists Interim Guidelines for

Management of Retinal Vein Occlusion, 2010



El electroretinograma en conjunto con la presencia de defecto pupilar aferente es útil para diferenciar las formas isquémicas y no isquémicas

D


(E. Shekelle)

The Royal College of Ophthalmologists Interim Guidelines for Management of Retinal Vein Occlusion, 2010

4.3 TRATAMIENTO DE LA OCLUSIÓN DE VENA CENTRAL DE LA RETINA

Evidencia / Recomendación

Nivel / Grado




Se deben tratar siempre las enfermedades sistémicas asociadas cuando las haya como ya se ha comentado anteriormente.

No hay evidencia de que el tratamiento precoz sobre el globo ocular modifique el pronóstico visual en los casos de OVCR establecida.

El principal problema es diferenciar entre las formas isquémicas y no isquémicas.

Nivel de evidencia 3

Guías de práctica clínica de la SERV: manejo de las oclusiones venosas de la retina, 2010



No está comprobado el efecto protector del acetoniado de triamcinolona intravitreo (TAIV) sobre la neovascularización anterior.

Nivel de evidencia 4

Guías de práctica clínica de la SERV: manejo de las oclusiones venosas de la retina, 2010



No se recomienda el uso de acetoniado de triamcinolona intravitreo en la neovascularización del segmento anterior porque puede exacerbar el glaucoma neovascular pre-existente

D

The Royal College of Ophthalmologists Interim Guidelines for Management of Retinal Vein Occlusion, 2010

4.3.1 TRATAMIENTO DE LA OCLUSIÓN DE VENA CENTRAL DE LA RETINA (ISQUÉMICA)

Evidencia / Recomendación	Nivel / Grado
<p>E Los pacientes con oclusión de vena central de la retina en fase isquémica requieren de control mensual para descartar neovascularización iridiana (NVI) o neovascularización del ángulo (NVA).</p>	<p>Nivel de evidencia 1 <i>Guías de práctica clínica de la SERV: manejo de las oclusiones venosas de la retina, 2010</i></p> <p>A <i>The Royal College of Ophthalmologists Interim Guidelines for Management of Retinal Vein Occlusion, 2010</i></p>
<p>R Puede ser suficiente con revisar cada 2-3 meses, a menos que existan factores de riesgo particulares.</p>	<p>Grado de recomendación A <i>Guías de práctica clínica de la SERV: manejo de las oclusiones venosas de la retina, 2010</i></p> <p><i>The Royal College of Ophthalmologists Interim Guidelines for Management of Retinal Vein Occlusion, 2010</i></p>
<p>E La panfotocoagulación profiláctica es posible cuando no se puedan realizar los controles preceptivos.</p>	<p>Nivel de evidencia 3 <i>Guías de práctica clínica de la SERV: manejo de las oclusiones venosas de la retina, 2010</i></p>

E

La panfotocoagulación está indicada cuando aparezca el primer signo de neovascularización en iris o en el ángulo

Nivel de evidencia 1,
Guías de práctica clínica de la SERV: manejo de las oclusiones venosas de la retina, 2010
The Royal College of Ophthalmologists Interim Guidelines for Management of Retinal Vein Occlusion, 2010

R

En pacientes con oclusión de vena central de la retina en fase isquémica requieren de vigilancia cada 2 a 3 meses y se recomienda aplicar laser cuando aparezcan neovasos en el iris o el ángulo

En pacientes con difícil acceso a los servicios de salud la aplicación de laser puede realizarse en forma profiláctica.

Después de la aplicación de laser la revisión de control del fondo de ojo debe ser entre 1 y 2 meses, cuando persisten los neovasos debe realizarse nueva aplicación de laser

Grado de recomendación A
Guías de práctica clínica de la SERV: manejo de las oclusiones venosas de la retina, 2010

C
The Royal College of Ophthalmologists Interim Guidelines for Management of Retinal Vein Occlusion, 2010

R

El tratamiento profiláctico con láser y agentes anti-factor de crecimiento endovascular no está autorizado

C
The Royal College of Ophthalmologists Interim Guidelines for Management of Retinal Vein Occlusion, 2010


4.3.2 TRATAMIENTO DE LA OCLUSIÓN DE VENA CENTRAL DE LA RETINA (NO ISQUÉMICA)

Evidencia / Recomendación

Nivel / Grado

El *The Central Vein Occlusion Study Group* concluye que el seguimiento del paciente con oclusión de vena central de la retina variedad no isquémica depende de la afectación visual.

- AV de 20/40 o superior: tiene un pronóstico favorable, con control cada 1-2 meses durante 6 meses y posteriormente anual si el proceso está estable
- AV entre 20/50 y 20/200: control mensual durante los primeros 6 meses (riesgo intermedio de desarrollar NVI/NVA) y pueden tener mejoría espontáneamente
- AV inferior a 20/200: control mensual durante los 6 primeros meses y después bimestralmente los siguientes 6 meses (mayor grado de falta de perfusión y riesgo de desarrollar NVI/NVA)
- Si en algún momento la AV disminuye por debajo de 20/200, será necesaria una evaluación del estado de perfusión con seguimiento mensual durante otros 6 meses por alto riesgo de deterioro



IV
[E. Shekelle]
Coscas, 2011
Mcintosh, 2010

Todos deberán ser vigilados por 3 años después del evento oclusivo mediante el siguiente esquema:

1. AV: 20/40 o mejor y estable
 - cita cada 1-2 meses durante 6 meses
 - Después anual.
2. AV 20/200 o peor (>riesgo de NVI/NVA).
 - Cita mensual durante 6 primeros meses
 - Cita cada 2 meses durante 6 meses
3. AV 20/50 a 20/200 (riesgo medio de NVI/NVA)
 - Cita mensual durante 6 meses



Si en algún momento la AV disminuye por debajo de 20/200, será necesaria una evaluación del estado de perfusión con seguimiento mensual durante otros 6 meses

Grado de recomendación A / C
Guías de práctica clínica de la SERV: manejo de las oclusiones venosas de la retina, 2010

4.3.3 GLAUCOMA NEOVASCULAR

Evidencia / Recomendación	Nivel / Grado
<p>E La panfotocoagulación (PFC) retiniana puede ser beneficiosa en el tratamiento del glaucoma neovascular.</p>	<p>Nivel de evidencia 3 <i>Guías de práctica clínica de la SERV: manejo de las oclusiones venosas de la retina, 2010</i></p>
<p>E Cuando el ojo tiene visión, se controla la presión intraocular con fármacos antiglaucomatosos o mediante procedimientos cicloablativos. Cuando es un ojo amaurotico el objetivo es mantenerlo sin dolor, habitualmente con esteroides tópicos y atropina.</p>	<p>Nivel de evidencia 4 <i>Guías de práctica clínica de la SERV: manejo de las oclusiones venosas de la retina, 2010</i></p>
<p>E La utilización de bevacizumab intravitreo o intracamerular produce una regresión de los NVI y NVA. Los neovasos del iris regresan más rápidamente cuando se utiliza bevacizumab en combinación con PFC que cuando se utiliza solo PFC.</p>	<p>Nivel de evidencia 3 <i>Guías de práctica clínica de la SERV: manejo de las oclusiones venosas de la retina, 2010</i></p>
<p>R El tratamiento profiláctico con láser y agentes anti-factor de crecimiento endovascular no está autorizado</p>	<p>C <i>The Royal College of Ophthalmologists Interim Guidelines for Management of Retinal Vein Occlusion, 2010</i></p>
<p>E Existen estudios que indican que el uso de dorzolamida durante 6 meses incrementa el flujo de sangre en la cabeza del nervio óptico y la coroides después de los 6 meses de tratamiento. Queda por determinar si este efecto puede ayudar a reducir la pérdida visual</p>	<p>Ib [E. Shekelle] <i>Fuchsjäger-Mayrl, 2010</i> <i>Venkataraman, 2010</i></p>
<p>R Aunque no es una práctica rutinaria en pacientes con oclusión isquémica el uso de dorzolamida puede ser utilizado manteniendo vigilancia estrecha de las cifras de tensión ocular en estos pacientes en un intento por mejorar la perfusión retiniana</p>	<p>A [E. Shekelle] <i>Fuchsjäger-Mayrl, 2010</i> <i>Venkataraman, 2010</i></p>

R

Usualmente se indica esteroides tópicos y atropina para conservar el ojo libre de dolor. Sin embargo si el ojo tiene potencial visual la presión intraocular debe ser controlada con agentes hipotensores tópicos, cirugía filtrante o ciclo-ablativa

D
The Royal College of Ophthalmologists Interim Guidelines for Management of Retinal Vein Occlusion, 2010

R

No se recomienda el uso de acetinado de triamcinolona intravitreo en la neovascularización del segmento anterior porque puede exacerbar el glaucoma neovascular pre-existente

D
The Royal College of Ophthalmologists Interim Guidelines for Management of Retinal Vein Occlusion, 2010

✓/R

En los pacientes que desarrollan glaucoma neovascular es conveniente evaluar la necesidad de colocación de implante valvular tal como lo establece la guía de práctica clínica de glaucoma

Punto de Buena Práctica

4.3.4 EDEMA MACULAR

Evidencia / Recomendación

Nivel / Grado

E

No existe ningún tratamiento efectivo para el EM asociado a la OVCR. La fotocoagulación en rejilla no produce ningún beneficio y no es recomendable. En el Central Vein Occlusion Study no se observaron diferencias significativas en la AV entre los ojos tratados mediante laser en rejilla y los no tratados.

Nivel de evidencia 1
Guías de práctica clínica de la SERV: manejo de las oclusiones venosas de la retina, 2010
The Royal College of Ophthalmologists Interim Guidelines for Management of Retinal Vein Occlusion, 2010

R

La fotocoagulación en rejilla no produce ningún beneficio y no es recomendable en el tratamiento del edema macular

Recomendación A

Guías de práctica clínica de la SERV: manejo de las oclusiones venosas de la retina, 2010
The Royal College of Ophthalmologists Interim Guidelines for Management of Retinal Vein Occlusion, 2010

E

El tratamiento con triamcinolona intravítrea puede conseguir una mejoría transitoria tanto anatómica como funcional del EM asociado a la OVCR (estudios de series de casos) necesitándose múltiples inyecciones para mantener el efecto. En muchos pacientes no se consigue una mejoría de la AV. La dosis óptima no está clara

Nivel de evidencia 4

Guías de práctica clínica de la SERV: manejo de las oclusiones venosas de la retina, 2010

E

La seguridad, a largo plazo, y la eficacia de la triamcinolona intravítrea está siendo investigada en un ensayo clínico multicéntrico denominado SCORE (Standard Care versus Corticosteroid for Retinal Vein Occlusion Study), que compara la eficacia y seguridad de 1mg y 4mg de dosis de triamcinolona intravítrea sin conservantes frente a la observación en ojos con pérdida de visión asociada a EM secundario a OVCR no isquémica.

Nivel de evidencia 1

Guías de práctica clínica de la SERV: manejo de las oclusiones venosas de la retina, 2010

Los resultados publicados hasta la fecha concluyen que el uso de triamcinolona intravítrea puede ser superior a la observación y que la dosis de 1mg tiene un perfil de seguridad superior a la de la 4mg.

E

También ha sido evaluado el uso de implantes de dexametasona intravítrea. Se trata de un estudio (estudio GENEVA -Global evaluation of implantable dexamethasone in retinal vein occlusion with macular edema) en el que se analiza la eficacia y seguridad de 350g y 750g. En los casos de OVCR el fármaco fue bien tolerado y se observó una mejoría significativa de la AV con ambas dosis a los 30, 60 y 90 días pero dicha mejoría no fue significativa a los 180 días. Los cambios en el grosor macular con OCT fueron significativos a los 90 días del estudio y dejaron de serlo a los 180 días.

Nivel de evidencia 1

Guías de práctica clínica de la SERV: manejo de las oclusiones venosas de la retina, 2010

la

[E. Shekelle]

Haller, 2011

E

Se intentó realizar un meta análisis respecto al uso de triamcinolona intravítreo sin embargo no hay pruebas suficientes para el uso de los esteroides intravítreos los estudios publicados tienen problemas de diseño y análisis de los datos, lo que no permite establecer resultados reales respecto a su uso

IV
[E. Shekelle]
Gewaily, 2009

E

No hay evidencia para sugerir que la respuesta visual y anatómica observada en TRIVARIS en SCORE-OVCR sería replicada.

A
The Royal College of Ophthalmologists Interim Guidelines for Management of Retinal Vein Occlusion, 2010

R

Diversos estudios han reportado resultados sobre el uso de triamcinolona intravítreo como un intento para tratar el edema macular, sin embargo los resultados son contradictorios y no parecen mantenerse en el tiempo, a esto se agrega la presencia de efectos adversos de todos los esteroides como son elevación de la presión intraocular y catarata, por lo que no se recomienda su uso rutinario en estos pacientes

Recomendación D / A
Guías de práctica clínica de la SERV: manejo de las oclusiones venosas de la retina, 2010

A
[E. Shekelle]
Haller, 2010

D
[E. Shekelle]
Gewaily, 2009

R

Una evaluación de tecnología realizada por NICE concluyo que no existe evidencia suficiente para su utilizar dexametasona.

A
NICE
Dexamethasone intravitreal implant for the treatment of macular o edema secondary to retinal vein occlusion, 2011

E

En varias series de casos se puso de manifiesto que el tratamiento con fármacos antiangiogénicos (anti-VEGF) intravítreos puede producir disminución del espesor macular, disminución de las hemorragias retinianas y mejoría de la AV. Sin embargo, los periodos de seguimiento de estas series de estudio son cortos. En la actualidad este tratamiento no puede ser todavía recomendado.

Nivel de evidencia 4
Guías de práctica clínica de la SERV: manejo de las oclusiones venosas de la retina, 2010

E

El estudio CRUISE administró ranibizumab en 2 dosis (0,3 mg y 0,5 mg) cada mes durante 6 meses, demostró ganar de 3 líneas de agudeza visual y mejoría anatómica. A los 12 meses los resultados sugieren que la ganancia visual establecida en los primeros 6 meses se puede conservar

A
The Royal College of Ophthalmologists Interim Guidelines for Management of Retinal Vein Occlusion, 2010

E

La evidencia indica que ranibizumab y bevacizumab pueden producir resultados similares en términos de mejoría visual. Pocos estudios de alta calidad soportan a ranibizumab y un gran número de baja y pobre calidad soportan a bevacizumab

A
[E. Shekelle]
NHS. North East Treatment Advisory Group, 2011
A / D
The Royal College of Ophthalmologists Interim Guidelines for Management of Retinal Vein Occlusion, 2010

R

Varias publicaciones sugieren que la administración intravítrea de bevacizumab en los momentos iniciales de una OVCR no isquémica puede revertir el EM, las hemorragias retinianas y mejorar la visión. Sin embargo, como en estas etapas iniciales de la enfermedad la resolución espontánea puede ocurrir como parte de la historia natural de la enfermedad, no se puede recomendar este tratamiento basándose en la evidencia actual.

Grado de recomendación D
Guías de práctica clínica de la SERV: manejo de las oclusiones venosas de la retina, 2010

E

El Colegio de Oftalmólogos recomienda ranibizumab como una opción de tratamiento para la oclusión de rama no isquémica y la oclusión de vena central de retina y el bevacizumab es considerado como opción solo en circunstancias específicas de oclusión isquémica de rama y de vena central.

A
[E. Shekelle]
NHS. North East Treatment Advisory Group, 2011

E

Pegaptanib mostro en un ensayo de fase II, y una serie de casos prospectiva indican que la aplicación intravítrea de pegaptanib de sodio 0,3 mg cuando se administra cada 6 semanales durante 6 meses mejora la agudeza visual en aproximadamente 7 letras a 6 meses

C
The Royal College of Ophthalmologists Interim Guidelines for Management of Retinal Vein Occlusion, 2010

E

El estudio CRUISE, un ensayo clínico que valora la eficacia del ranibizumab en el tratamiento del edema macular secundario a la OVCR. Los resultados preliminares de este estudio relevan un incremento en la visión de los pacientes tras un seguimiento de 6 meses.

Los resultados sugieren que durante el segundo año de tratamiento con ranibizumab de los pacientes con OVR, el seguimiento y la inyección debe ser individualizado

Nivel de evidencia 1
Guías de práctica clínica de la SERV: manejo de las oclusiones venosas de la retina, 2010

Ib
[E. Shekelle]

Brown, 2010
Heier, 2012

E

Los resultados de los estudios BRAVO y CRUISE proporcionaron la primera evidencia definitiva de la eficacia y seguridad de ranibizumab en el tratamiento de RVO. En consecuencia, ranibizumab fue aprobado por la FDA para el edema macular secundario a oclusión venosa retiniana de 22 de junio 2010

IV
[E. Shekelle]
Keane, 2011

E

El seguimiento después de los primeros 6 meses, será necesario para un máximo de 2 años en los casos no complicados. Los ojos con >10Dp no perfusión deben tener seguimiento de la isquemia para ocurrencia / recurrencia del edema macular.

D
The Royal College of Ophthalmologists Interim Guidelines for Management of Retinal Vein Occlusion, 2010

R

Se recomienda realizar seguimiento de los pacientes con edema macular por un máximo de dos años y medio en los casos no complicados.

A
The Royal College of Ophthalmologists Interim Guidelines for Management of Retinal Vein Occlusion, 2010
Keane, 2011
Brown, 2010
Heier, 2012
Guías de práctica clínica de la SERV: manejo de las oclusiones venosas de la retina, 2010
D
[E. Shekelle]
Braithwaite, 2010

4.3.5 TRATAMIENTO QUIRÚRGICO

Evidencia / Recomendación	Nivel / Grado	
<p>E</p>	<p>Algunos autores proponen realizar neurotomía óptica radial para descomprimir el compartimento escleral externo que se realiza mediante vitrectomía vía pars plana, extracción de la hialoides posterior y una incisión radial de la papila hasta el centro de la lámina cribosa, previo estudio FAR para valorar el lugar libre de grandes vasos.</p>	<p>Nivel de evidencia 3 <i>Guías de práctica clínica de la SERV: manejo de las oclusiones venosas de la retina, 2010</i></p>
<p>E</p>	<p>La vitrectomía con o sin pelado de la membrana limitante interna, plantea una posible hipótesis, que explica mejoría por un aumento de suministro de oxígeno a la retina isquémica, que libera la tracción de la superficie retiniana. En cuanto al pelado de la membrana limitante interna, la tracción resultante de las fibras vítreas sobre las células de Muller aumenta el riesgo de edema macular quístico.</p>	<p>Nivel de evidencia 3, <i>Guías de práctica clínica de la SERV: manejo de las oclusiones venosas de la retina, 2010</i></p>
<p>R</p>	<p>No hay evidencia que apoye el mecanismo de incremento del flujo vascular retiniano. Los resultados anatómicos y visuales de la neurotomía óptica radial en las distintas series parecen ser mejores a largo plazo que la historia natural de la enfermedad.</p>	<p>Recomendación C <i>Guías de práctica clínica de la SERV: manejo de las oclusiones venosas de la retina, 2010</i> A <i>NICE, 2010</i> <i>NICE, 2009</i></p>

4.3.2 TRATAMIENTO DE LA OCLUSIÓN DE RAMA VENOSA DE LA RETINA

Evidencia / Recomendación	Nivel / Grado	
<p>E</p>	<p>La neovascularización se produce solo cuando existe un cierre de los capilares de al menos un cuadrante. Suele tener lugar en los seis meses siguientes a la oclusión. La NVR y la NVP son indicación de realizar fotocoagulación en el área de retina isquémica (fotocoagulación sectorial)</p>	<p>Nivel de evidencia 1 <i>Guías de práctica clínica de la SERV: manejo de las oclusiones venosas de la retina, 2010</i> A <i>The Royal College of Ophthalmologists Interim Guidelines for Management of Retinal Vein Occlusion, 2010</i></p>
<p>E</p>	<p>El tratamiento del edema macular secundario a oclusión de rama venosa responde a láser en rejilla en el área de difusión capilar, después de un periodo de 3 a 6 meses del inicio de la enfermedad y cuando ya se haya reabsorbido la mayor parte del componente hemorrágico</p>	<p>Nivel de evidencia 1 <i>Guías de práctica clínica de la SERV: manejo de las oclusiones venosas de la retina, 2010</i> A <i>The Royal College of Ophthalmologists Interim Guidelines for Management of Retinal Vein Occlusion, 2010</i></p>
<p>E</p>	<p>Inyecciones intravítreas de corticoides. La TAIV mejora la visión y reduce el EM secundario a ORVR.</p>	<p>Nivel de evidencia 4 <i>Guías de práctica clínica de la SERV: manejo de las oclusiones venosas de la retina, 2010</i></p>
<p>E</p>	<p>La aplicación de triamcinolona intravítrea frente al tratamiento estándar -fotocoagulación en rejilla- en ojos con pérdida de visión asociada a EM secundario a ORVR. No tuvo diferencias en la AV a los 12 meses pero la tasa de acontecimientos adversos (presión intraocular elevada y catarata).</p>	<p>Nivel de evidencia 1 <i>Guías de práctica clínica de la SERV: manejo de las oclusiones venosas de la retina, 2010</i></p>

E

Los implantes de dexametasona intravítreos han sido evaluados en el estudio GENEVA. El fármaco fue bien tolerado y se observó una mejoría significativa de la AV a los 30, 60 y 90 días, que desapareció a los 180 días del tratamiento. Los cambios en el grosor macular con OCT, fueron significativos a los 90 días del estudio y dejaron de serlo a los 180 días.

Nivel de evidencia 1
Guías de práctica clínica de la SERV: manejo de las oclusiones venosas de la retina, 2010

E

Bevacizumab posee evidencia basada en series de casos con escaso seguimiento. Son necesarias múltiples inyecciones para mantener el efecto. La pauta más común de tratamiento es realizar dos o tres inyecciones durante los 5-6 primeros meses.

Nivel de evidencia 3
Guías de práctica clínica de la SERV: manejo de las oclusiones venosas de la retina, 2010

E

Ranibizumab: los resultados preliminares del ensayo BRAVO revelan una ganancia estadísticamente significativa en la visión de los pacientes tras un seguimiento de 6 meses.

Nivel de evidencia 1
Guías de práctica clínica de la SERV: manejo de las oclusiones venosas de la retina, 2010

E

Se cree que la ORVR ocurre en el cruce arteriovenoso, donde arteria y vena comparten una adventicia común; la HAS y la arteriosclerosis comprimen la vena, lo que da lugar a la aparición de turbulencias, lesión del endotelio vascular y secundariamente la formación de un trombo, por lo que se ha intentado adventiciotomía del cruce arteriovenoso como mecanismo de descompresión del cruce arteriovenoso.

Nivel de evidencia 3
Guías de práctica clínica de la SERV: manejo de las oclusiones venosas de la retina, 2010

E

Existen reportes de anticoagulación local encaminado a la disolución del trombo a nivel de la lámina cribosa y a la prevención de nuevos trombos para restaurar el flujo hemático y mejorar la AV. Se ha empleado diversas sustancias (uroquinasa, aspirina, parnaparina) por vía sistémica, intravítrea o mediante cateterización de la arteria oftálmica. Con mayor efecto en trombos inmaduros pero menos efectivo en trombos de larga evolución.

Ib
[E. Shekelle]
Agno, 2010

IIb
[E. Shekelle]
Hayreh, 2011

Nivel de evidencia 3
Guías de práctica clínica de la SERV: manejo de las oclusiones venosas de la retina, 2010

La FAR determina la extensión de la isquemia y el EM, confirma el diagnóstico en casos dudosos y diferencia las telangiectasias de los neovasos.

R

La presencia de isquemia macular severa con agrandamiento de la zona avascular foveal, especialmente en las formas isquémicas de OVCR. No se recomienda realizarla en la fase aguda de las OVR por el efecto pantalla de las hemorragias. Se suele esperar de 3 a 6 meses desde la fase aguda.

C

(E. Shekelle)

Tsui, 2011

Guías de práctica clínica de la SERV: manejo de las oclusiones venosas de la retina, 2010

La fotocoagulación de la retina se debe realizar cuando aparecen neovasos en el iris y/o en la papila y debe ser solo en el sector de retina isquémica. No se justifica la aplicación profiláctica de laser

R

El láser en rejilla puede ser aplicado en el área de difusión capilar, después de 3 a 6 meses del evento inicial cuando se han absorbido la mayoría de las hemorragias

El seguimiento se debe realizar cada 3-4 meses en los pacientes que presentan isquemia en uno o más cuadrantes

Recomendación A

Guías de práctica clínica de la SERV: manejo de las oclusiones venosas de la retina, 2010

A

The Royal College of Ophthalmologists Interim Guidelines for Management of Retinal Vein Occlusion, 2010

Se recomienda fotocoagulación macular en rejilla cuando la pérdida de visión es de 20/40 o peor sin mejoría y es debida a un EM con buena perfusión macular. Si se debe a una falta de perfusión macular no se recomienda el tratamiento con laser

R

La fotocoagulación en rejilla sigue siendo el tratamiento estándar para pacientes con pérdida de visión asociada con EM secundario a ORVR.

Láser en rejilla en el área de difusión capilar, después de un periodo de 3 a 6 meses del inicio de la enfermedad y cuando ya se haya reabsorbido la mayor parte del componente hemorrágico, es beneficioso.

Seguimiento a:

- Cita 3 meses después de la oclusión
- Cita subsecuente entre 3 y 6 meses

Grado de recomendación A

Recomendación A / D

Guías de práctica clínica de la SERV: manejo de las oclusiones venosas de la retina, 2010

4.4 REFERENCIA Y CONTRARREFERENCIAS

	Evidencia / Recomendación	Nivel / Grado
✓/R	Todos los pacientes con enfermedades que sean consideradas factores de riesgo para desarrollar evento oclusivo de la retina deberán ser controlados apropiadamente en el primero para reducir el riesgo	Punto de Buena Práctica
✓/R	Los pacientes con oclusión de vena de retina que no hayan logrado el control de la enfermedad de base en el primer nivel de atención deberán ser enviados a valoración con el médico especialista correspondiente a su padecimiento	Punto de Buena Práctica
✓/R	Los pacientes que presenten baja visual súbita, y que tengan factores de riesgo para oclusión vascular retiniana deberán ser enviados de inmediato a segundo nivel para su evaluación especializada	Punto de Buena Práctica
✓/R	Los pacientes con oclusión vascular de retina pueden ser tratados en forma multidisciplinaria en el segundo nivel de atención.	Punto de Buena Práctica
✓/R	Los pacientes con oclusión vascular retiniana que sufran complicaciones deberán ser tratados de acuerdo a la guía que corresponda al tema	Punto de Buena Práctica

5. ANEXOS

5.1. PROTOCOLO DE BÚSQUEDA

Diagnóstico y Tratamiento de la Oclusión Venosa de Retina

La búsqueda se realizó en los sitios específicos de Guías de Práctica Clínica, la base de datos de la biblioteca Cochrane y PubMed.

Criterios de inclusión:

Documentos escritos en idioma inglés o español.

Publicados durante los últimos 12 años.

Documentos enfocados a diagnóstico o tratamiento.

Criterios de exclusión:

Documentos escritos en idiomas distintos al español o inglés.

Estrategia de búsqueda

Primera etapa

Esta primera etapa consistió en buscar guías de práctica clínica relacionadas con el tema:

Diagnóstico y Tratamiento de la Oclusión Venosa de Retina en PubMed.

La búsqueda fue limitada a humanos, documentos publicados durante los últimos 10 años, en idioma inglés o español, del tipo de documento de guías de práctica clínica y se utilizaron términos validados del MeSh. Se utilizó el término MeSh: **Retinal Vein Occlusion**. En esta estrategia de búsqueda también se incluyeron los subencabezamientos (subheadings): Complications, diagnosis, drug therapy. Se realizaron diferentes combinaciones de las cuales resultaron los artículos seleccionados por considerarlos pertinentes y de utilidad en la elaboración de la guía.

Entry Terms:

- Occlusion, Retinal Vein
- Occlusions, Retinal Vein
- Retinal Vein Occlusions
- Vein Occlusion, Retinal
- Vein Occlusions, Retinal
- Retinal Vein Thrombosis
- Retinal Vein Thromboses
- Thromboses, Retinal Vein
- Vein Thromboses, Retinal
- Vein Thrombosis, Retinal
- Thrombosis, Retinal Vein

Protocolo de búsqueda de GPC.**Resultado Obtenido**

("Retinal Vein Occlusion/complications"[Mesh] OR "Retinal Vein Occlusion/diagnosis"[Mesh] OR "Retinal Vein Occlusion/drug therapy"[Mesh]) AND ((Clinical Trial [ptyp] OR Review[ptyp])) AND "2002/12/18"[PDat] : "2012/12/14"[PDat] AND English[lang])

157 resultados 7 útiles

Algoritmo de búsqueda

1. Retinal vein occlusion"[MeSH]
2. Complications [Subheadings]
3. Diagnosis [Subheadings]
4. Drug Therpay [Subheadings]
5. #2 OR #3 OR #4
6. #1 AND #5
7. 2010/01/01"[PDAT] : "2012/12/31"[PDAT]
8. English [lang]
9. #6 AND #8
- 10 Clinical Trial [ptyp]
11. Review [ptyp])
12. #10 OR #11
13. #1 AND (#2 OR #3 OR #4) AND #7 AND #8 AND #12 (#10 OR #11)

"Retinal Vein Occlusion"[Mesh] AND "Risk Factors"[Mesh] AND ("2002/12/18"[PDat] : "2012/12/14"[PDat] AND English[lang])

139 resultados 4 útiles

Algoritmo de búsqueda

1. Retinal vein occlusion"[MeSH]
2. Risk Factors [Subheadin]
3. #1 AND #2
4. 2002/12/18"[PDat] : "2012/12/14"[PDat]
5. English [lang]
6. #1 AND #2 AND #4 AND #5

("retinal vein occlusion"[MeSH Terms] AND (Guideline[ptyp] AND "2002/12/18"[PDat] : "2012/12/14"[PDat] AND (English[lang] OR Spanish[lang])))

Resultados 2 utiles 2

Algoritmo de búsqueda

1. Retinal vein occlusion"[MeSH]
2. Guidelines [ptyp]
3. #1 AND #2
4. 2002/12/18"[PDat] : "2012/12/14"[PDat]
5. English [lang]
6. Spanish[lang])
7. #5 OR #6
6. #1 AND #2 AND #4 AND #7 (#5 OR #6)

Algoritmo de búsqueda

("retinal vein occlusion"[MeSH Terms] OR ("retinal"[All Fields] AND "vein"[All Fields] AND "occlusion"[All Fields]) OR "retinal vein occlusion"[All Fields]) AND (systematic[sb] AND English[lang])

Resultados 52 útiles 9

Algoritmo de búsqueda

1. Retinal vein occlusion"[MeSH]
- 2 Systematic [sb]
3. English[lang])
4. #2 AND #3
5. 2002/12/18"[PDat] : "2012/12/14"[PDat]
6. #1 AND # 4 (#2 AND #3) AND #5

Segunda etapa

Una vez que se realizó la búsqueda de guías de práctica clínica en PubMed y al haberse encontrado pocos documentos de utilidad, se procedió a buscar guías de práctica clínica en sitios Web especializados.

En esta etapa se realizó la búsqueda en 10 sitios de Internet en los que se buscaron guías de práctica clínica, en 6 de estos sitios se obtuvieron 25 documentos, de los cuales se utilizaron 6 documentos para la elaboración de la guía.

No.	Sitio	Obtenidos	Utilizados
1	NGC	4	1
2	TripDatabase	18	2
3	NICE	3	3
4	NHS	1	1
5	Singapore Guidelines Moh	0	0
6	AHRQ	0	
7	SIGN	0	0
8	IMBIOMED		3
9	Instituto de Efectividad Clínica y Sanitaria	13	1
10	Libros		2
Totales		25	13

Tercera etapa

Se realizó una búsqueda de revisiones sistemáticas en la biblioteca Cochrane, relacionadas con el tema de oclusión venosa de retina. Se obtuvieron 2 RS, 2 de los cuales tuvieron información relevante para la elaboración de la guía

5.2 SISTEMAS DE CLASIFICACIÓN DE LA EVIDENCIA Y FUERZA DE LA RECOMENDACIÓN

Criterios para Gradar la Evidencia

El concepto de Medicina Basada en la Evidencia (MBE) fue desarrollado por un grupo de internistas y epidemiólogos clínicos, liderados por Gordon Guyatt, de la Escuela de Medicina de la Universidad McMaster de Canadá. En palabras de David Sackett, *“la MBE es la utilización consciente, explícita y juiciosa de la mejor evidencia clínica disponible para tomar decisiones sobre el cuidado de los pacientes individuales”* (Evidence-Based Medicine Working Group 1992, Sackett DL et al, 1996).

En esencia, la MBE pretende aportar más ciencia al arte de la medicina, siendo su objetivo disponer de la mejor información científica disponible -la evidencia- para aplicarla a la práctica clínica (Guerra Romero L, 1996).

La fase de presentación de la evidencia consiste en la organización de la información disponible según criterios relacionados con las características cualitativas, diseño y tipo de resultados de los estudios disponibles. La clasificación de la evidencia permite emitir recomendaciones sobre la inclusión o no de una intervención dentro de la GPC (Jovell AJ et al, 2006).

Existen diferentes formas de gradar la evidencia (Harbour R 2001) en función del rigor científico del diseño de los estudios pueden construirse escalas de clasificación jerárquica de la evidencia, a partir de las cuales pueden establecerse recomendaciones respecto a la adopción de un determinado procedimiento médico o intervención sanitaria (Guyatt GH et al, 1993). Aunque hay diferentes escalas de gradación de la calidad de la evidencia científica, todas ellas son muy similares entre sí.

A continuación se presentan las escalas de evidencia de cada una de las GPC utilizadas como referencia para la adopción y adaptación de las recomendaciones.

LA ESCALA MODIFICADA DE SHEKELLE Y COLABORADORES

Clasifica la evidencia en niveles (categorías) e indica el origen de las recomendaciones emitidas por medio del grado de fuerza. Para establecer la categoría de la evidencia utiliza números romanos de I a IV y las letras a y b (minúsculas). En la fuerza de recomendación letras mayúsculas de la A a la D.

Categoría de la evidencia	Fuerza de la recomendación
Ia. Evidencia para meta-análisis de los estudios clínicos aleatorios	A. Directamente basada en evidencia categoría I
Ib. Evidencia de por lo menos un estudio clínico controlado aleatorio	
IIa. Evidencia de por lo menos un estudio controlado sin aleatoriedad	B. Directamente basada en evidencia categoría II o recomendaciones extrapoladas de evidencia I
IIb. Al menos otro tipo de estudio cuasiexperimental o estudios de cohorte	
III. Evidencia de un estudio descriptivo no experimental, tal como estudios comparativos, estudios de correlación, casos y controles y revisiones clínicas	C. Directamente basada en evidencia categoría III o en recomendaciones extrapoladas de evidencias categorías I o II
IV. Evidencia de comité de expertos, reportes opiniones o experiencia clínica de autoridades en la materia o ambas	D. Directamente basadas en evidencia categoría IV o de recomendaciones extrapoladas de evidencias categorías II, III

Modificado de: Shekelle P, Wolf S, Eccles M, Grimshaw J. Clinical guidelines. Developing guidelines. BMJ 1999; 3:18:593-59

Guías de práctica clínica de la SERV: manejo de las oclusiones venosas de la retina

Nivel de evidencia	
Nivel de evidencia 1.	1a: la evidencia proviene de meta-análisis de ensayos controlados, aleatorizados, bien diseñados. 1b: la evidencia proviene de, al menos, un ensayo controlado aleatorizado.
Nivel de evidencia 2.	2a: la evidencia proviene de, al menos, un estudio controlado bien diseñado sin aleatorizar. 2b: la evidencia proviene de, al menos, un estudio no completamente experimental, bien diseñado, como los estudios de cohortes. Se refiere a la situación en la que la aplicación de una intervención esta fuera del control de los investigadores, pero su efecto puede evaluarse.
Nivel de evidencia 3.	La evidencia proviene de estudios descriptivos no experimentales bien diseñados, como los estudios comparativos, estudios de correlación o estudios de casos y controles.
Nivel de evidencia 4.	La evidencia proviene de documentos u opiniones de comités de expertos o experiencias clínicas de autoridades de prestigio o de los estudios de series de casos.
Grado de recomendación.	
A: Extremadamente recomendable.	Basada en una categoría de evidencia 1.
B: Recomendación favorable.	Basada en una categoría de evidencia 2.
C: Recomendación favorable pero no concluyente.	Basada en una categoría de evidencia 3.
D: Consenso de expertos	Basada en una categoría de evidencia 4. Sin evidencia adecuada de investigación.

Los niveles de evidencia y grados de recomendación están basados en la US Agency for Health Research and Quality

Evaluación de la evidencia para formulación de recomendaciones

Literatura pertinente, se identifican y califican el nivel de evidencia.

Recomendaciones para un buen nivel de la práctica se formaron con el siguiente categorías (es decir, la fuerza de la evidencia)

A	Al menos un meta análisis, revisión sistemática o aleatorios de buena calidad control de proceso (ECA) de aplicación directa a la población objetivo, o un cuerpo de evidencia constituido principalmente por ECA, directamente aplicables a la meta población, y la demostración de la coherencia global de los resultados.
B	Un cuerpo de evidencia de alta calidad incluyendo revisiones sistemáticas de casos y controles o estudios de cohortes, directamente aplicables a la población objetivo y demuestre la uniformidad global de los resultados o evidencia extrapolada desde ECA.
C	Un cuerpo de evidencia que incluye estudios clasificados como casos y controles bien realizados o estudios de cohortes con un riesgo bajo de sesgo y una moderada probabilidad de que la relación sea causal, directamente aplicable a la meta población y la demostración de la coherencia global de los resultados; o extrapolados evidencia de estudios calificados como revisiones sistemáticas de alta calidad de casos y controles o estudios de cohortes.
D	La evidencia de no-analíticas estudios, POR EJEMPLO, informes de casos, series de casos u opinión de un experto

The Royal College of Ophthalmologists. Interim Guidelines for Management of Retinal Vein Occlusion 2010

5.3 CLASIFICACIÓN O ESCALAS DE LA ENFERMEDAD**GUÍAS DE PRÁCTICA CLÍNICA DE LA SERV: MANEJO DE LAS OCLUSIONES VENOSAS DE LA RETINA**

Clasificación anatómica
Permite diferenciar entidades con una historia natural, pronóstico y tratamiento diferentes
1. Oclusión de vena central de la retina (OVCR): oclusión de la vena central de la retina localizada en el nervio óptico.
2. Oclusión de rama venosa retiniana (ORVR): ORVR mayor o principal: Oclusión de rama de primer orden fuera de la papila pero con afectación de ramas maculares.
<ul style="list-style-type: none"> • ORVR macular o menor: afectación solo de una rama macular. • ORVR periférica o secundaria: oclusión de rama venosa que no afecta a la circulación macular, frecuentemente asintomática.
3. Oclusión hemicentral de vena retiniana (HemiC-OVR): oclusión de la rama principal superior o inferior de vena central de retina a nivel papilar. Clásicamente incluida entre las oclusiones de rama; sin embargo, el curso clínico, pronóstico y manejo esta más próximo a la OVCR.
Cuando la oclusión se produce fuera de la papila, el punto de la oclusión es visible y por la disposición anatómica de división afecta a toda la hemirretina superior o inferior, se denomina oclusión hemirretiniana pero a diferencia de la hemicentral en nada se diferencia de las ORVR

[SERV clinical practice guidelines: management of retinal vein occlusion. Sociedad Española de Retina y Vitreo]. Gómez-Ulla F, Abal MJ, Basauri E, Fernández M, García-Layana A, Gili P, Montero J, Nadal J, Morales V, Saravia M, Cabrera F, Cervera E; Sociedad Española de Retina y Vitreo. Arch Soc Esp Oftalmol. 2010 Sep;85(9):294-309. Epub 2010 Nov 13. Spanish.

6.3.2 EQUIVALENCIAS DE AGUDEZA VISUAL EN DISTINTAS NOTACIONES

MAR (Minutos de Arco)	Snellen Pies	Snellen Metros	Eficiencia Visual de Snell-Sterling (%)	Fracción de Snellen	Log MAR
0,5	20/10	6/3	109	2,0	0,3
0,75	20/15	6/4,5	104	1,33	0,1
1,00	20/20	6/6	100	1,0	0
1,25	20/25	6/7,5	96	0,8	-0,1
1,5	20/30	6/9	91	0,67	-0,18
2,0	20/40	6/12	84	0,5	-0,3
2,5	20/50	6/15	76	0,4	-0,4
3,0	20/60	6/18	70	0,33	-0,5
4,0	20/80	6/24	58	0,25	-0,6
5,0	20/100	6/30	49	0,2	-0,7
6,0	20/120	6/36	41	0,17	-0,78
7,5	20/150	6/45	31	0,133	-0,88
10,0	20/200	6/60	20	0,10	-1,0
20,0	20/400	6/120	3	0,05	-1,3

Optometría de atención primaria, Theodore Grosvenor. Editorial Mason. 2004
 Bailey IL, Lovie JE. New designs principles for visual acuity setter charts. Am J Optom Physiol Opt 1976; 53:740.
 Adler, fisiología del ojo, Kaufman P. 10ª Edición, Mosby. 2004
<http://www.imagenoptica.com.mx/pdf/revista50/consideraciones.htm>

PROTOCOLO DE ANÁLITICA EN OCLUSIONES VASCULARES

En todos los pacientes
<ul style="list-style-type: none"> • Hemograma completo • Velocidad de sedimentación • Tiempo de protrombina • TTPA • Fibrinógeno • Perfil lipídico (colesterol, VDL, HDL, triglicéridos) • Proteinograma • Glucemia • Proteína C reactiva • Urea, electrolitos , creatinina
En ausencia de los factores de riesgo anterior, en pacientes de menos de 50 años, o en casos bilaterales
<ul style="list-style-type: none"> • Homocisteína en plasma • Perfil antifosfolípido (anticoagulante lúpico, anticuerpo antiacardiopina, anti-α_2-glicoproteína) • Antitrombina III • Proteína C funcional • Proteína S funcional • Resistencia proteína C reactiva (si resulta patológica confirmar con test genéticos) • Factor V de Leiden • Mutación de protrombina
Si existe sospecha de enfermedad sistémica específica
<ul style="list-style-type: none"> • Enzima convertidor de angiotensina y placa de tórax (sarcoidosis) • Auto anticuerpos (antiDNA, ANA, ANCA,...)por colagenopatías y vasculitis • HLA (enfermedad de Behçet)

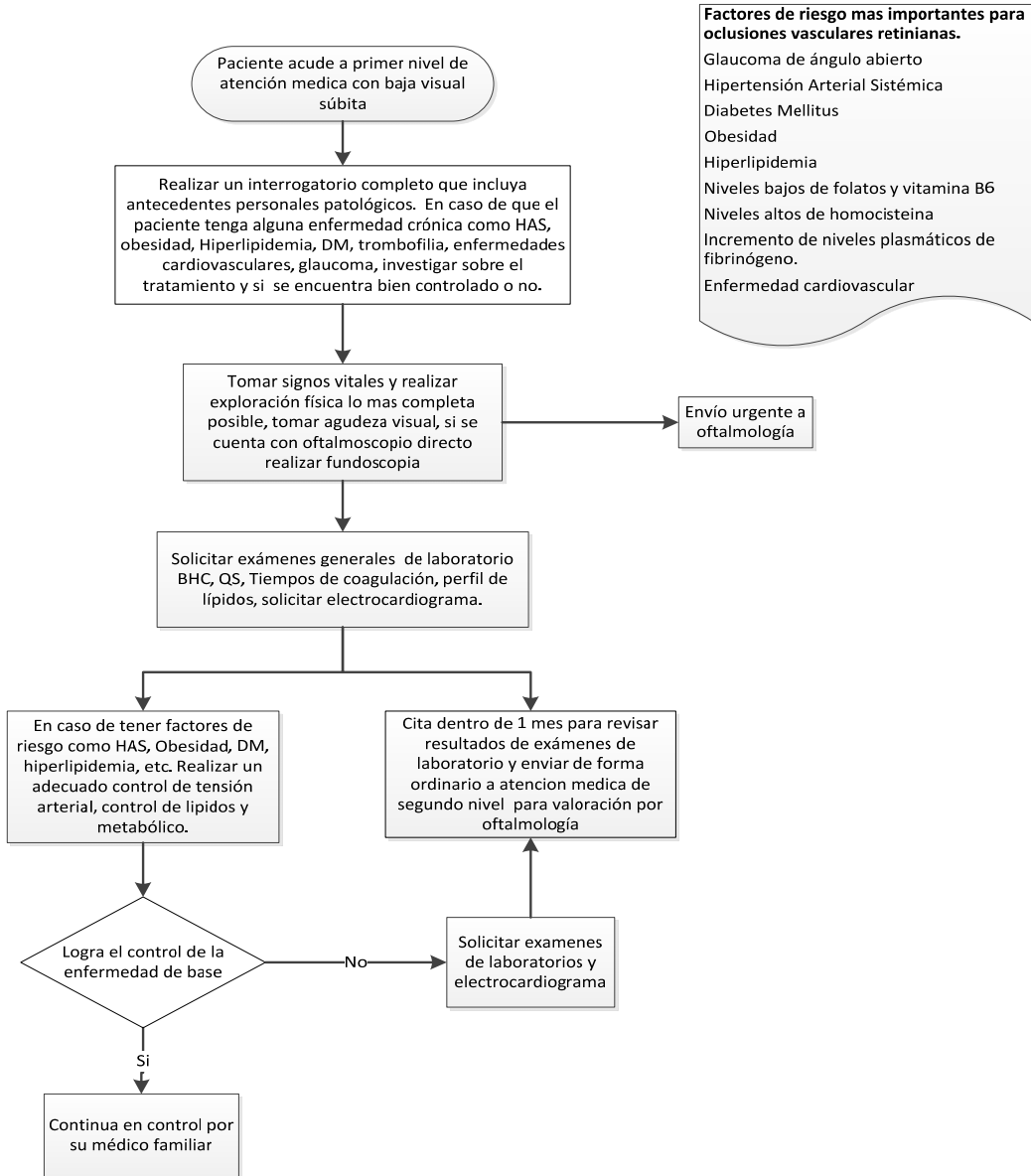
SERV. Gómez-Ulla F, Abaldes MJ, Basauri E, Fernández M, García-Layana A, Gili P, Montero J, Nadal J, Morales V, Saravia M, Cabrera F, Cervera E; Sociedad Española de Retina y Vítreo.SERV clinical practice guidelines: management of retinal vein occlusion. Sociedad Española de Retina y Vítreo. Arch Soc Esp Oftalmol. 2010;85(9):294-309. Epub 2010 Nov 13.

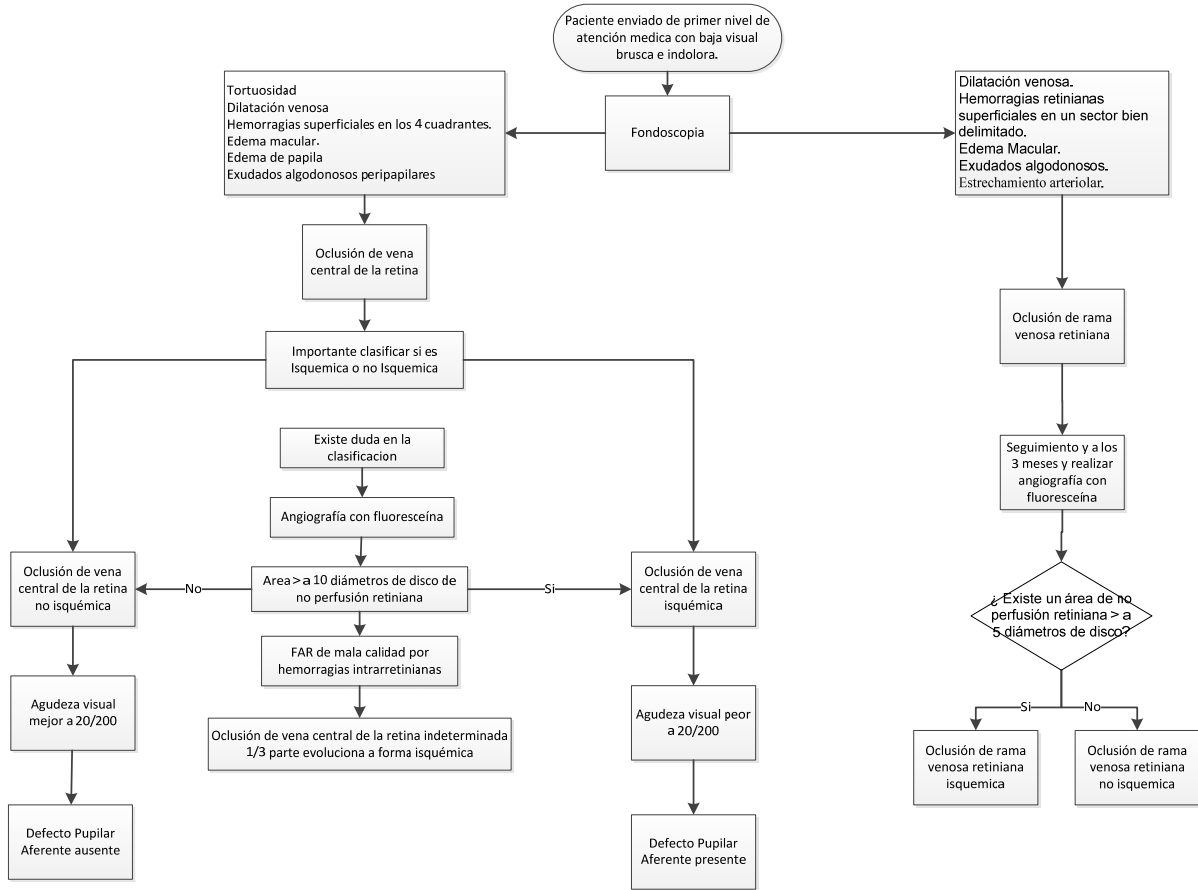
5.4 MEDICAMENTOS

CUADRO I. MEDICAMENTOS INDICADOS EN EL TRATAMIENTO DE OCLUSIÓN VENOSA DE RETINA

Clave	Principio Activo	Dosis recomendada	Presentación	Tiempo (período de uso)	Efectos adversos	Interacciones	Contraindicaciones
4412	Dorsolamida-Timolol	Oftálmica. Adultos: Aplicar una gota cada 12 horas en el ojo afectado.	Cada ml contiene: Clorhidrato de dorzolamida equivalente a 20 mg de dorzolamida Maleato de timolol equivalente a 5 mg de timolol Envase con gotero integral con 5 ml		Visión borrosa, irritación ocular, reacciones de hipersensibilidad inmediata, fotofobia.	Los agentes bloqueadores beta adrenérgicos incrementan el efecto	Hipersensibilidad a los fármacos, asma bronquial, enfermedad pulmonar obstructiva crónica, arritmia cardíaca.

5.5 DIAGRAMAS DE FLUJO





6. BIBLIOGRAFÍA.

1. Ageno W, Cattaneo R, Manfredi E, Chelazzi P, Venco L, Ghirarduzzi A, Cimino L, Filippucci E, Ricci AL, Romanelli D, Incorvaia C, D'Angelo S, Campana F, Molfino F, Scannapieco G, Rubbi F, Imberti D. Parnaparín versus aspirin in the treatment of retinal vein occlusion. A randomized, double blind, controlled study. *Thromb Res.* 2010;125(2):137-41. Epub 2009 May 27.
2. Asociación Mexicana de Retina A.C. *Retina y Vítreo 1ª ed.* JGH Editores. México, 2000
3. Brown DM, Campochiaro PA, Singh RP, Li Z, Gray S, Saroj N, Rundle AC, Rubio RG, Murahashi WY; CRUISE Investigators. Ranibizumab for macular edema following central retinal vein occlusion: six-month primary end point results of a phase III study. *Ophthalmology.* 2010;117(6):1124-1133.e1. Epub 2010 Apr 9.
4. Braithwaite T, Nanji A, Greenberg P. Factor de crecimiento endotelial antivascolar para el edema macular secundario a la oclusión de la vena central de la retina (Revision Cochrane traducida). *Cochrane Database of Systematic Reviews* 2010 Issue 10. Art. No.: CD007325. DOI: 10.1002/14651858.CD007325
5. Coscas G, Loewenstein A, Augustin A, Bandello F, Battaglia Parodi M, Lanzetta P, Monés J, de Smet M, Soubrane G, Staurenghi G. Management of retinal vein occlusion--consensus document. *Ophthalmologica.* 2011;226(1):4-28. Epub 2011 May 17.
6. Cugati S, Wang JJ, Knudtson MD, Rochtchina E, Klein R, Klein BE, Wong TY, Mitchell P. Retinal Vein Occlusion and Vascular Mortality. *Ophthalmology* March 2007;114,(3):520-4
7. Díaz RS, Fouces GY, Rey EB, Ruiz MM y Perdomo GFJ. Algunos aspectos clínicos, epidemiológicos y terapéuticos de las oclusiones venosas retinianas. *MEDISAN* 2008;12(4)
8. Ehlers JP, Fekrat S. Retinal vein occlusion: beyond the acute event. *Surv Ophthalmol.* 2011;56(4):281-99. doi: 10.1016/j.survophthal.2010.11.006. Epub 2011 May 24.
9. Fuchsjäger-Mayrl G, Georgopoulos M, Hommer A, Weigert G, Pemp B, Vass C, Garhöfer G, Schmetterer L. Effect of dorzolamide and timolol on ocular pressure: blood flow relationship in patients with primary open-angle glaucoma and ocular hypertension. *Invest Ophthalmol Vis Sci.* 2010;51(3):1289-96. Epub 2009 Oct 22
10. Gewaily Dina, Greenberg Paul B. Esteroides intravítreos versus observación para el edema macular secundario a la oclusión de la vena central de la retina (Revision Cochrane traducida). En: *Biblioteca Cochrane Plus* 2009 Número 2. Oxford: Update Software Ltd. Disponible en: <http://www.update-software.com>. (Traducida de The Cochrane Library, 2009 Issue 1 Art no. CD007324. Chichester, UK: John Wiley & Sons, Ltd.).
11. Hayreh SS, Podhajsky PA, Zimmerman MB. Natural History of Visual Outcome in Central Retinal Vein Occlusion. *Ophthalmology.* 2011 ;118(1):119-133.e1-2. Epub 2010 Aug 17.
12. Haller JA, Bandello F, Belfort R Jr, Blumenkranz MS, Gillies M, Heier J, Loewenstein A, Yoon YH, Jacques ML, Jiao J, Li XY, Whitcup SM; OZURDEX GENEVA Study Group. Randomized, sham-controlled trial of dexamethasone intravitreal implant in patients with macular edema due to retinal vein occlusion. *Ophthalmology.* 2010;117(6):1134-1146.e3. Epub 2010 Apr 24.
13. Heier JS, Campochiaro PA, Yau L, Li Z, Saroj N, Rubio RG, Lai P. Ranibizumab for Macular Edema Due to Retinal Vein Occlusions: Long-term Follow-up in the HORIZON Trial. *Ophthalmology.* 2012;119(4):802-9. Epub 2012 Feb 1.
14. Holz FH. *Spaide Medical Retina* 2007 Editorial Springer.com
15. Keane PA, Sadda SR. Retinal vein occlusion and macular edema - critical evaluation of the clinical value of ranibizumab. *Clin Ophthalmol.* 2011;5:771-81. Epub 2011 Jun 9.
16. Instituto de Efectividad Clínica y Sanitaria (www.iecs.org.ar) Tomografía de coherencia óptica: Utilidad diagnóstica/ optical coherence tomography clinical use. 2006 http://www.iecs.org.ar/administracion/files/20060323034143_247.pdf
17. Lattanzio R, Torres Gimeno A, Battaglia Parodi M, Bandello F *Ophthalmologica.* 2011;225(3):135-43. Epub 2010 Apr 8. Retinal vein occlusion: current treatment.
18. McIntosh RL, Rogers SL, Lim L, Cheung N, Wang JJ, Mitchell P, Kowalski JW, Nguyen HP, Wong TY. Natural history of central retinal vein occlusion: an evidence-based systematic review. *Ophthalmology.* 2010;117(6):1113-1123.e15.

19. Méndez-Martínez NR. Características epidemiológicas de la enfermedad oclusiva venosa de la retina en población mexicana. *Rev. Mex. Oftalmol.* 2003; 77 (6):217-220.
20. National Institute for Health and Clinical Excellence. NICE. Arteriovenous crossing sheathotomy for branch retinal vein occlusion. March 2010. Consultado en <http://www.nice.org.uk/nicemedia/live/11119/47933/47933.pdf>
21. National Institute for Health and Clinical Excellence. NICE. Dexamethasone intravitreal implant for the treatment of macula o edema secondary to retinal vein occlusion. 2011 <http://www.nice.org.uk/nicemedia/live/13541/55590/55590.pdf>
22. National Institute for Health and Clinical Excellence. NICE. Horsley William North East Treatment Advisory Group, NHS. Anti-vascular endothelial growth factor therapies (bevacizumab and ranibizumab) in the management of macular o edema secondary to retinal vein occlusions. Jan 2011. <http://www.netag.nhs.uk/files/appraisal-reports/aVEGF%20for%20RVO%20secondary%20to%20MO%20-%20NETAG%20appraisal%20report%20-Jan2011-%20-%20web%20version.pdf>
23. National Institute for Health and Clinical Excellence. NICE. Interventional procedure overview of arteriovenous crossing sheathotomy for branch retinal vein occlusion. September 2009. Consultado en <http://www.nice.org.uk/nicemedia/live/11119/46351/46351.pdf>
24. O'Mahoney PR, Wong DT, Ray JG. Retinal vein occlusion and traditional risk factors for atherosclerosis. *Arch Ophthalmol.* 2008;126(5):692-9
25. Riordan P. Emmett E.T, Vaughan & Aubury's General Ophthalmology. 2008. Edition 18. Editorial McGraw Hill Pagina 186
26. Rosas Martín, Pastelín Gustavo, Martínez Reding Jesús, Herrera-Acosta Jaime, Fause Attie, del Comité Institucional para el Estudio y Prevención de la Hipertensión Arterial Sistémica. Hipertensión arterial en México. Guías y recomendaciones para su detección, control y tratamiento* (*Arch Cardiol Mex* 2004; 74:134-157).
27. Scott IU, Blodi BA, Ip MS, Vanveldhuisen PC, Oden NL, Chan CK, González V. Score Study Investigator Group. Score Study report 2: Interobserver agreement between investigator and Redding center classification of retinal vein occlusion type. *Ophthalmology* 2009; 116:756-761
28. SERV. Gómez-Ulla F, Abaldes MJ, Basauri E, Fernández M, García-Layana A, Gili P, Montero J, Nadal J, Morales V, Saravia M, Cabrera F, Cervera E; Sociedad Española de Retina y Vítreo. SERV clinical practice guidelines: management of retinal vein occlusion. *Sociedad Española de Retina y Vítreo. Arch Soc Esp Oftalmol.* 2010;85(9):294-309. Epub 2010 Nov 13.
29. Sofi F, Marcucci R, Bolli P, Giambene B, Sodi A, Fedi S, Menchini U, Gensini GF, Abbate R, Prisco D. Low vitamin B6 and folic acid levels are associated with retinal vein occlusion independently of homocysteine levels. *Atherosclerosis.* 2008;198(1):223-7. Epub 2007 Oct 22.
30. Sofi F, Marcucci R, Fedi S, Giambene B, Sodi A, Menchini U, Gensini GF, Abbate R, Prisco D. High lipoprotein (a) levels are associated with an increased risk of retinal vein occlusion *Atherosclerosis.* 2010;210(1):278-81. Epub 2009 Nov 10.
31. The Royal College of Ophthalmologists Interim Guidelines for Management of Retinal Vein Occlusion 2010 www.rcophth.ac.uk/core/core.../download.asp?id...
32. Tsui I, Kaines A, Havunjian MA, Hubschman S, Heilweil G, Prasad PS, Oliver SC, Yu F, Bitrian E, Hubschman JP, Friberg T, Schwartz SD. Ischemic index and neovascularization in central retinal vein occlusion. *Retina.* 2011;31(1):105-10.
33. Venkataraman ST, Hudson C, Rachmiel R, Buys YM, Markowitz SN, Fisher JA, Trope GE, Flanagan JG. Retinal arteriolar vascular reactivity in untreated and progressive primary open-angle glaucoma. *Invest Ophthalmol Vis Sci.* 2010;51(4):2043-50. Epub 2009 Nov 11
34. Wong TY, Larsen EK, Klein R, Mitchell P, Couper DJ, Klein BE, Hubbard LD, Siscovick DS, Sharrett AR. Cardiovascular risk factors for retinal vein occlusion and arteriolar emboli: the Atherosclerosis Risk in Communities & Cardiovascular Health studies. *Ophthalmology.* 2005;112(4):540-7

7. AGRADECIMIENTOS.

Se agradece a las autoridades de Instituto Mexicano del Seguro Social las gestiones realizadas para que el personal adscrito al centro o grupo de trabajo que desarrolló la presente guía asistiera a los eventos de capacitación en Medicina Basada en la Evidencia y temas afines, coordinados por el Instituto Mexicano del Seguro Social y el apoyo, en general, al trabajo de los expertos.

Instituto Mexicano de Seguro Social / IMSS

Srita. Luz María Manzanares Cruz	Secretaría División de Excelencia Clínica. Coordinación de UMAE
Sr. Carlos Hernández Bautista	Mensajería División de Excelencia Clínica. Coordinación de UMAE

9. COMITÉ ACADÉMICO.

Instituto Mexicano del Seguro Social, División de Excelencia Clínica Coordinación de Unidades Médicas de Alta Especialidad / CUMAE

Dr. José de Jesús González Izquierdo	Coordinador de Unidades Médicas de Alta Especialidad
Dr. Arturo Viniegra Osorio	Jefe de la División de Excelencia Clínica
Dra. Laura del Pilar Torres Arreola	Jefa de Área de Desarrollo de Guías de Práctica Clínica
Dra. Adriana Abigail Valenzuela Flores	Jefa del Área de Implantación y Evaluación de Guías de Práctica Clínica
Dra. María del Rocío Rábago Rodríguez	Jefa de Área de Innovación de Procesos Clínicos
Dra. Rita Delia Díaz Ramos	Jefa de Área de Proyectos y Programas Clínicos
Dra. Judith Gutiérrez Aguilar	Jefe de Área Médica
Dra. María Luisa Peralta Pedrero	Coordinadora de Programas Médicos
Dr. Antonio Barrera Cruz	Coordinador de Programas Médicos
Dra. Virginia Rosario Cortés Casimiro	Coordinadora de Programas Médicos
Dra. Aidé María Sandoval Mex	Coordinadora de Programas Médicos
Dra. Yuribia Karina Millán Gámez	Coordinadora de Programas Médicos
Dra. María Antonia Basavilvazo Rodríguez	Coordinadora de Programas Médicos
Dr. Juan Humberto Medina Chávez	Coordinador de Programas Médicos
Dra. Gloria Concepción Huerta García	Coordinadora de Programas Médicos
Lic. Ana Belem López Morales	Coordinadora de Programas de Enfermería
Lic. Héctor Dorantes Delgado	Coordinador de Programas
Lic. Abraham Ruiz López	Analista Coordinador
Lic. Ismael Lozada Camacho	Analista Coordinador