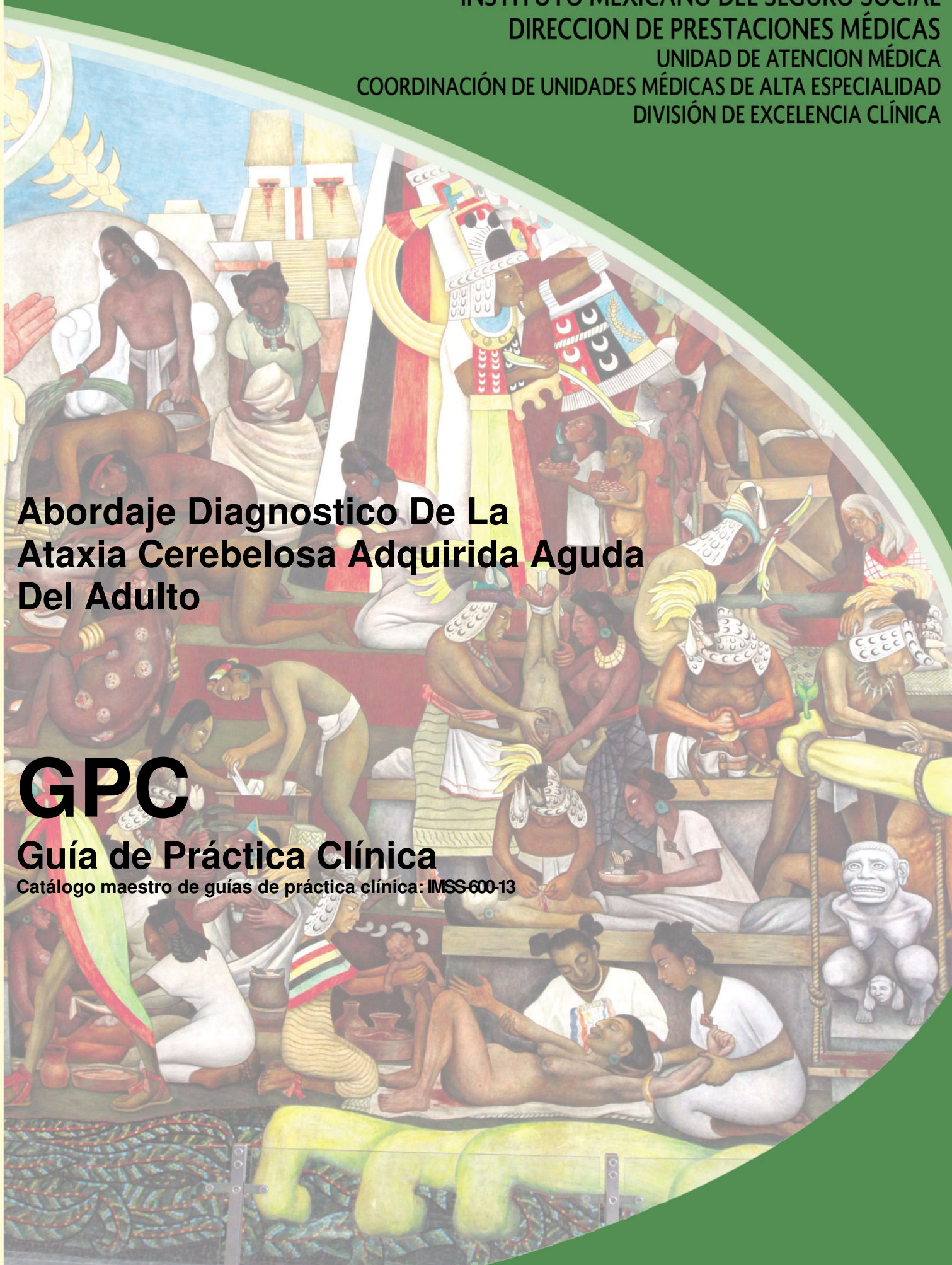


Abordaje Diagnóstico De La Ataxia Cerebelosa Adquirida Aguda Del Adulto

GPC

Guía de Práctica Clínica

Catálogo maestro de guías de práctica clínica: IMSS-600-13



GUÍA DE REFERENCIA RÁPIDA

G11.2 Ataxia Cerebelosa De Iniciación Tardía

GPC

Abordaje Diagnostico De La Ataxia Cerebelosa Adquirida Aguda Del Adulto

ISBN en trámite

DEFINICIÓN

La ataxia es el término utilizado para describir las anormalidades en la coordinación del movimiento. La ataxia es un trastorno del movimiento caracterizado por errores en la velocidad, rango, dirección, duración, tiempo y fuerza de la actividad motora. Existen formas genéticas y adquiridas. En las primeras destacan la ataxia de Friedrich y entre las adquiridas las ataxias asociadas a enfermedades endocrino-nutricionales, fármacos, síndromes para neoplásicos y autoinmunes e infecciosas.

EPIDEMIOLOGIA Y FACTORES DE RIESGO

El cerebelo se involucra en las diferentes formas del aprendizaje motor, las ataxias cerebelosas son un grupo heterogéneo de desordenes discapacitantes caracterizados por una pérdida de coordinación y equilibrio. Los pacientes presentan varias combinaciones de déficit:

- Oculomotor
- Disartria
- Dismetría
- temblor cinético

Recientemente se han asociado las lesiones cerebelosas con síntomas neuropsiquiátricos y algunas con marcado disfunción cognoscitiva.

Las ataxias esporádicas pueden ser divididas en ataxias degenerativas y adquiridas. Las ataxias degenerativas incluyen atrofia sistémica múltiple, ataxia cerebelosa idiopática de inicio tardío, entre otras. Esta clasificación permite identificar a las ataxias adquiridas: endocrinas y tóxicas (entre otras), lo cual permite establecer una terapia específica.

Se describen como Ataxias Adquiridas a las asociadas a:

- EVC: infarto, hemorragia
- Toxicó- inducida (etanol, metales pesados, solventes, medicamentos)
- Enfermedades mediada por inmunidad
- Enfermedad infecciosa/para infecciosa (absceso, cerebelitis)
- Traumática
- Neoplasias (cáncer primario, metástasis, quimioterapia, EVC, para neoplásico)
- Endocrinas (hipotiroidismo)

Enfermedad estructural (malformación de Chiari, agenesia, hipoplasia, displasia)

Se ha reportado algunos medicamentos que pueden desencadenar Ataxia cerebelosa adquirida como:

- Sales de litio
- Fenitoína
- valproato
- amiodarona
- metronidazol
- procainamida
- mefloquina
- inhibidores de la calcineurina
- isoniazida

Se ha reconoce algunos metales pesados que pueden desencadenar Ataxia cerebelosa como:

- Mercurio
- Talio
- Litio
- Plomo
- Solventes (tolueno y el tetracloruro de carbono)

La causa más común de toxicidad en el cerebelo es el alcohol, el consumo crónico favorece atrofia, la cual es más pronunciada en el vermis anterior. Los principales hallazgos neuropatológicos son la pérdida de las células de Purkinje y la caída de la red dendrítica en la capa molecular. Se ha descrito que el 11.5% de los individuos alcohólicos presentan ataxia cerebelosa aguda. Los trastornos metabólicos como la Diabetes Mellitus pueden presentar ataxia cerebelosa adquirida hasta en un 60%.

Dentro de las Ataxias mediadas por inmunidad se incluyen, algunas entidades como:

- Esclerosis múltiple se refiere que hasta el 25% de los pacientes presentan ataxia cerebelosa aguda
- Ataxia cerebelosa por gluten
- Síndrome Miller-Fisher
- Lupus eritematoso sistémico
- Síndrome Sjögren
- Síndrome de Cogan
- Tiroiditis

Los cánceres más comúnmente asociados a ataxia son aquellos que involucran ovario, útero, mama, pulmón y linfoma Hodgkin. En los adultos los tumores metastáticos y hemangioblastomas son los cánceres cerebelosos más comunes. La ataxia paraneoplásica a menudo se presentan como un síndrome cerebeloso subagudo mimetizando una cerebelitis. La degeneración paraneoplásica del cerebelo es a menudo mediada por anticuerpos usualmente generados contra varios antígenos tumorales. Los pacientes pueden presentar síntomas neurológicos previos a la identificación del tumor.

La ataxia relacionada a trauma es frecuente y forma parte del síndrome de conmoción cerebral y puede persistir en asociación con una encefalopatía postraumática.

Los síntomas pueden deberse a daño:

- en la fosa posterior
- vestibular

- o estructuras del tronco cerebral

La ataxia persistente es secundaria a lesiones del lóbulo frontal.

Las enfermedades infecciosas (o agentes infecciosos) asociadas a ataxia adquirida aguda son:

- Varicela (> 50 %)
- Citomegalovirus
- VEB
- parotiditis
- Salmonela
- HIV/SIDA
- absceso cerebeloso, cerebelitis

En presencia de ataxia, el traumatismo penetrante ó infección con extensión a SNC deben considerarse.

Múltiples procesos infecciosos virales incluyendo herpes y arbovirus se asocian a afectación del tronco cerebral o cerebelo. Se ha descrito en la ataxia aguda asociada a infección (Infecciosa/para infecciosa), el 80% presenta una recuperación completa de su incoordinación. Se reconoce un buen pronóstico a la ataxia de etiología viral.

MANIFESTACIONES CLINICAS Y DIAGNOSTICO DE PROBABILIDAD

Existen diversas clasificaciones sobre las entidades asociadas a ataxia, con diferentes propósitos: clínicos y estudios para clínicos. Esta guía tomará con base a la recomendaciones del American College of Radiology la cual consideran:

- edad de inicio
- mecanismo potenciales de enfermedad
- exclusión de urgencias clínicas (enfermedades que requieran diagnóstico y manejo inmediato)

Para la integración del diagnóstico entre ataxia hereditaria/ degenerativa y adquirida, es indispensable interrogar y determinar los siguientes datos como:

- edad de presentación
- antecedentes familiares (número de familiares afectados y gravedad de la enfermedad)
- identificación genotípica

El Interrogatorio minucioso en busca de antecedentes en la ataxia cerebelosa aguda es indispensable. Siendo necesario investigar los antecedentes personales y familiares para el diagnóstico de ataxia / síndrome cerebeloso:

- migraña basilar
- traumatismo
- ingesta de tóxicos
- fármacos
- antecedentes familiares (genéticos)

El abordaje para la probable etiología de la ataxia se aconseja iniciar con la exclusión de los tumores de fosa posterior como una consideración importante en la evaluación en los individuos con ataxia. La sospecha de tumor puede ser primaria ó metastásica y con localización intraaxial: hemangioblastoma, papiloma plexo coroideo o extraaxial: como un proceso leptomeningeo metastásico difuso. Considerar que la degeneración paraneoplásica cerebelar se caracteriza por ataxia de inicio agudo y subagudo (extremidades y de la

marcha) disartria y disimetría ocular. Esto puede ocurrir en asociación más frecuente con cáncer de:

- mama
- pulmonar
- enfermedad de Hodgkin.

Las lesiones isquémicas o hemorrágicas localizadas a menudo presentan distintas formas de ataxia. Los infartos del tronco cerebral y cerebeloso son predominantemente de origen arterial, los infartos venosos se consideran con menor frecuencia. Los procesos infecciosos y postinfecciosos pueden producir ataxia. La cerebelitis bacteriana ocurre en asociación con meningitis o encefalitis, con posibilidad de participación de ambos hemisferios cerebrales.

La cerebelitis aguda o también llamada ataxia cerebelosa aguda es una enfermedad para infecciosa casi exclusivamente del periodo de la infancia. Los síntomas incluyen:

- cefalea
- ataxia
- fotofobia
- manifestaciones del incremento de la presión intracraneal o afectación del tronco cerebral.

Algunos autores caracterizan al síndrome cerebeloso motor por, Alteración del equilibrio:

- Marcha con amplia base de sustentación e imposibilidad para la marcha en tandem
- Dismetría
- Alteración de los movimientos oculares: nistagmus, el cual puede ser multidireccional, sin latencia, inagotable y hacia el lado de la lesión, característico de síndrome cerebeloso.
- Disdiadococinesia
- Pobre articulación del lenguaje (disartria)
- Alteración de la deglución (disfagia)
- Temblor

Las características clínicas y la exploración del vértigo de origen central debe incluir:

- Giro de objetos rotatorio mal definido.
- Aparición lenta y larga duración.
- No influenciado por los movimientos.
- Alteraciones vegetativas mínimas.
- Signos de focalización neurológica de aparición común

Nistagmo:

- Horizontal, vertical o rotatorio, en varias direcciones
- Desproporcionado a la intensidad del vértigo
- No agotable
- Con la fase rápida al mismo lado de la lesión.

Romberg: Cae indistintamente a los dos lados.

Marcha con ojos cerrados: Hacia el lado del nistagmo.

Prueba de los Índices: Solo se desvía un solo dedo.

PRUEBAS DIAGNOSTICAS

La exclusión de los tumores de fosa posterior es una consideración indispensable en la evaluación de los pacientes con ataxia. Sin embargo aunque con menor frecuencia la ataxia (de extremidades y de marcha) se relaciona a tumores talámicos y de lóbulo frontal. Se reconoce a la Resonancia Magnética Nuclear (RMN) como el estándar de oro para la evaluación de la fosa posterior, con sensibilidad 96 % y especificidad 100% y valores predictivos: positivo del 92% y negativo del 97%. La tomografía axial computarizada (TAC) cerebral simple y contrastada posee una sensibilidad del 72% y especificidad del 100% y valores predictivos: positivo del 100% y negativo del 70% para la exploración de la fosa posterior. La degeneración paraneoplásica cerebelar relacionada con el cáncer de mama, ginecológico, pulmonar y enfermedad de Hodgkin generalmente no muestra anormalidad en el estudio por RMN, a diferencia de los estadios tardíos, donde puede existir involucro del parénquima cerebral. Considerar como indicación la realización de rastreo por tomografía computada y/ó tomografía por emisión de positrones (PET) cuando el tumor primario no es evidente. Diferentes entidades pueden conducir al desarrollo de ataxia aguda:

- involucro de fosa posterior o parénquima cerebral supratentorial
- malformaciones vasculares
- angiopatía
- ruptura de aneurisma.

En ausencia de sospecha de hemorragia aguda o subaguda realizar TAC de cráneo y considerar la angioTAC, como un auxiliar diagnóstico que puede sustituir o complementar la RM. Los trastornos desmielinizantes como la esclerosis múltiple frecuentemente presentan ataxia persistente. La RM con y sin contraste, la espectroscopia y las imágenes de perfusión pueden orientar al diagnóstico, pero no establecerlo. Sí la RM presenta datos de esclerosis múltiple, evaluar la realización de potenciales evocados auditivos, visuales y somatosensoriales; así como la cuantificación de la gama globulina en LCR. El abuso crónico de etanol se asocia con ataxia y síntomas de disfunción neurológica. Estos síntomas son consecuencia de la neurotoxicidad del etanol y sus productos metabólicos; enfermedad hepática crónica relacionada, deficiencias nutricionales secundarias, así como del efecto de otras toxinas que son ingeridas al mismo tiempo. La RM muestra:

- atrofia del vermis cerebeloso especialmente superior,
- pérdida de volumen de la protuberancia, el bulbo raquídeo y los hemisferios cerebrales

La ataxia se observa típicamente en los alcohólicos crónicos o pacientes desnutridos posterior a la corrección rápida de la hiponatremia, lo que favorece el síndrome de desmielinización osmótica. La cerebelitis aguda o ataxia cerebelosa aguda (para infecciosa) ha mostrado alteraciones en ambos hemisferios cerebelosos con efecto de masa asociado, siendo frecuente esta afectación bilateral en la RM. Los procesos infecciosos y postinfecciosos que producen ataxia son identificados por la RM con y sin contraste, demostrando alteración en el cerebelo con alta resolución con contraste y con ventaja de ausencia de artefactos en comparación con la TAC. A menos que exista contraindicación la resonancia magnética con o sin contraste es superior a la tomografía computarizada para la exclusión inicial y la caracterización de fosa posterior o de lesión tumoral intracraneal.

ALGORITMOS

Algoritmo para el Paciente adulto con ATAXIA adquirida de inicio agudo

