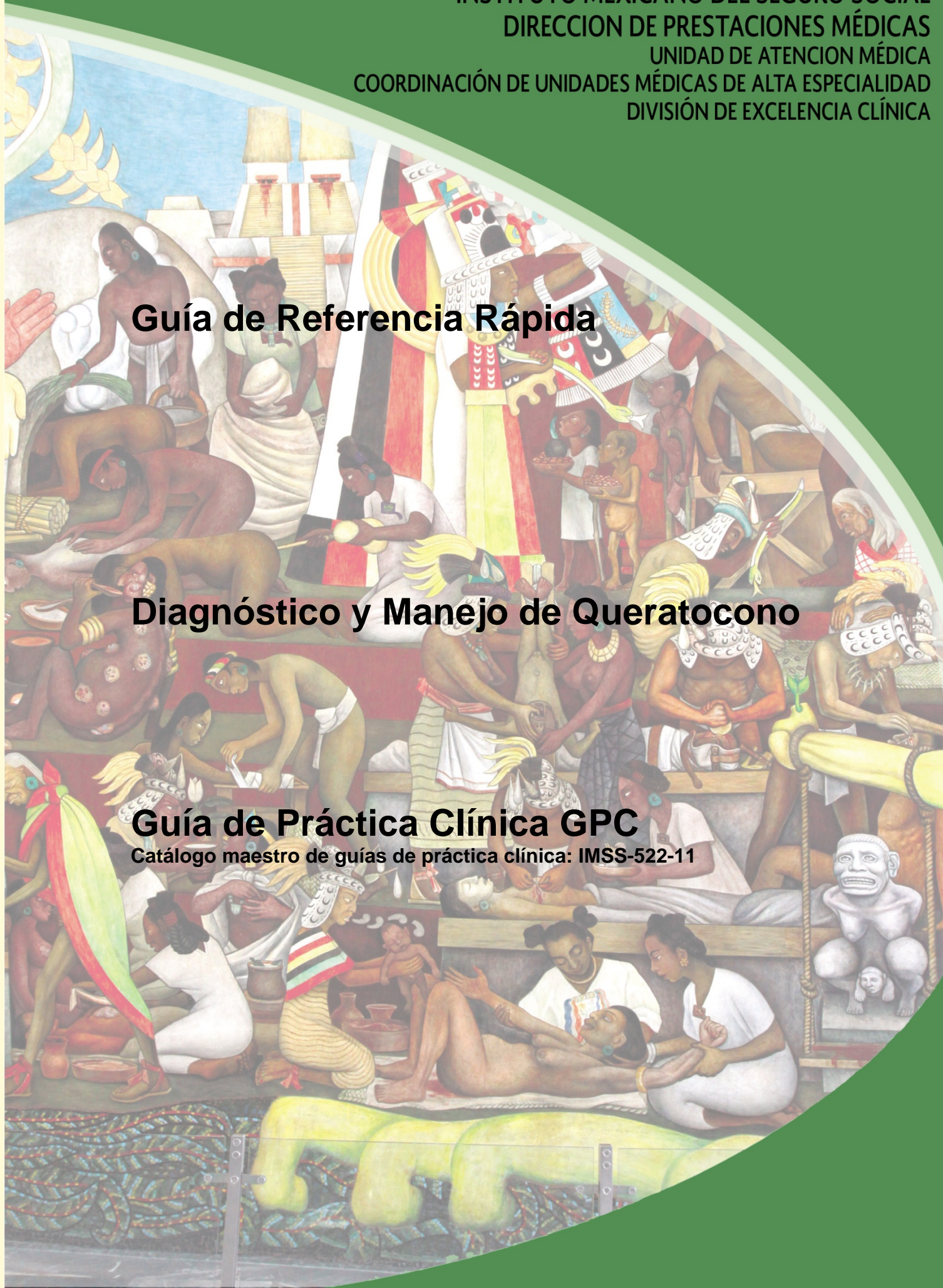


Guía de Referencia Rápida

Diagnóstico y Manejo de Queratocono

Guía de Práctica Clínica GPC

Catálogo maestro de guías de práctica clínica: IMSS-522-11



GUÍA DE REFERENCIA RÁPIDA

H18 Otros trastornos de la cornea
H186 Queratocono

GPC

Diagnóstico y Manejo del Queratocono
ISBN en trámite

DEFINICIÓN

El queratocono es una enfermedad en la que la superficie de la córnea normalmente ronda se vuelve más delgada y comienza a abultarse en forma de cono. Esto cambia las propiedades físicas normales de la córnea, y se produce un error de refracción, que suele ser un cambio miópico. A menudo se asocia a astigmatismo. También puede ser iatrogénica (llamado queratectasia), por ejemplo, como resultado de láser in situ queratomileusis (LASIK). Afecta comúnmente a niños y adultos jóvenes y puede ser progresivo. Usualmente lentes o lentes de contacto pueden ayudar a la gente con casos menos severos de queratocono. Eventualmente algunos pacientes pueden necesitar de trasplante de córnea.

DIAGNÓSTICO

Se deben realizar exploración oftalmológica a todos los pacientes con disminución de la agudeza visual

- Biomicroscopia en la que debemos buscar intencionadamente: Estrías de Vogt, anillo de Fleischer, signo de Rizzuti y nervios corneales prominentes, además de astigmatismo irregular alto en las queratometrías
- Refracción: que puede mostrar miopía alta y astigmatismo irregular y que pueden no mejorar totalmente
- Valores queratométricos por arriba de 47.00 D
- Paquimetría ultrasónica, con cifras por debajo de 500 μm

Todos los pacientes con sospecha de queratocono clínico o subclínico tienen que realizarse topografía de elevación, espesor y volumen corneal para establecer el diagnóstico definitivo y estadificación de la enfermedad para determinar el mejor tratamiento. Así como para hacer diagnóstico diferencial con un queratocono fruste y con un ojo normal. (Ver anexo 5.3.1.)

TRATAMIENTO

- Corrección refractiva en el paciente con queratocono. Inicialmente puede realizarse mediante gafas aéreas, cuando la aberración se incrementa o la mejoría visual sea insuficiente es conveniente cambiar a lente de contacto rígido permeable a gas

- No hay evidencia que suficiente para realizar entrecruzamiento fotoquímico con riboflavina y luz ultravioleta A (UVA) en el colágeno corneal en forma rutinaria.
- Anillos corneales intraestromales
- No se recomienda para corregir defectos refractivos en pacientes sin queratocono
- No se recomienda en los casos avanzados de queratocono, porque el beneficio refractivo de los anillos es demasiado pequeño para ser útil.

CRITERIOS DE REFERENCIA

El médico familiar deberá envía a valoración oftalmológica a pacientes con:

- Historia de múltiples intentos de corrección aérea en uno o ambos ojos sin buenos resultados
- Disminución de la agudeza visual que no corrige con lentes
- Diagnóstico de queratocono para vigilancia estudios de seguimiento y actualizar refracción
- Intolerancia a lente de contacto para realizar estudios específicos para diagnóstico de certeza, estatificación y tratamiento quirúrgico.
- El médico familiar y el médico oftalmólogo deberán ofrecer información al paciente sobre el riesgo que representa el frotamiento palpebral sobre el globo ocular con queratocono por la posibilidad de acelerar el proceso y requerir mas rápidamente de un trasplante de cornea

ALGORITMOS

