

INSTITUTO MEXICANO DEL SEGURO SOCIAL
DIRECCION DE PRESTACIONES MÉDICAS
UNIDAD DE ATENCION MÉDICA
COORDINACIÓN DE UNIDADES MÉDICAS DE ALTA ESPECIALIDAD
COORDINACIÓN TÉCNICA DE EXCELENCIA CLÍNICA

GUÍA DE PRÁCTICA CLÍNICA

GPC

Actualización
2017

DIAGNÓSTICO Y TRATAMIENTO DE PERICARDITIS EN EL ADULTO

GUÍA DE REFERENCIA RÁPIDA

CATÁLOGO MAESTRO DE GUÍAS DE PRÁCTICA CLÍNICA: IMSS-463-11

Durango 289- 1A Colonia Roma
Delegación Cuauhtémoc, 06700 México, DF.
Página Web: www.imss.gob.mx

Publicado por Instituto Mexicano del Seguro Social
© Copyright **Instituto Mexicano del Seguro Social** “Derechos Reservados”. Ley Federal de Derecho de Autor

Editor General
Coordinación Técnica de Excelencia Clínica
Coordinación de Unidades Médicas de Alta Especialidad

La guía de referencia rápida tiene como objetivo proporcionar al usuario las **recomendaciones clave** de la guía **Diagnóstico y tratamiento de pericarditis en el adulto**, seleccionadas con base a su impacto en salud por el grupo desarrollador, las cuales pueden variar en función de la intervención de que se trate, así como del contexto regional o local en el ámbito de su aplicación.

Para mayor información, se sugiere consultar la guía en su versión extensa de **“Evidencias y Recomendaciones”** en el Catálogo Maestro de Guías de Práctica Clínica, la cual puede ser descargada de Internet en:

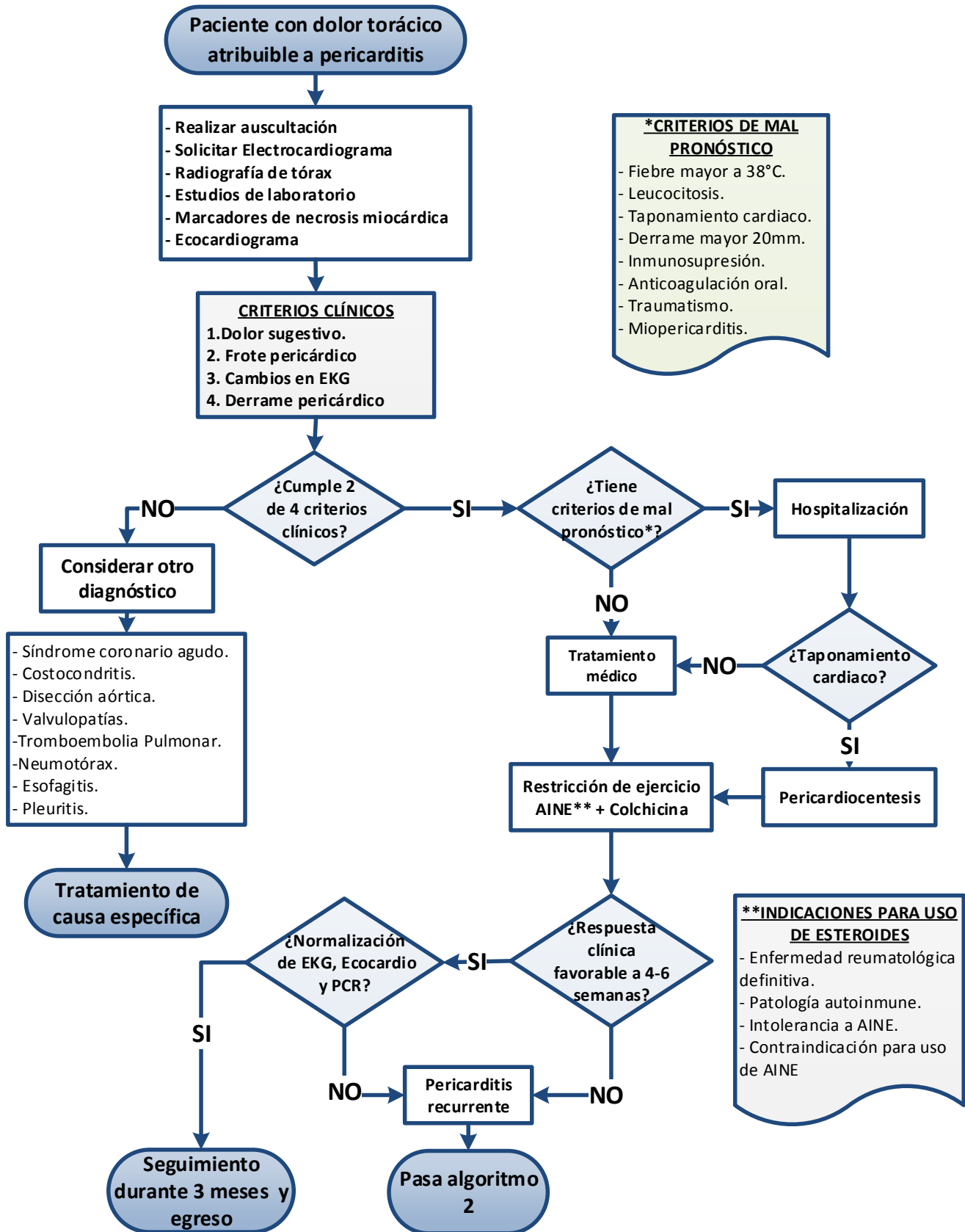
<http://www.imss.gob.mx/profesionales-salud/gpc>
<http://www.cenetec.salud.gob.mx/contenidos/gpc/catalogoMaestroGPC.html#>

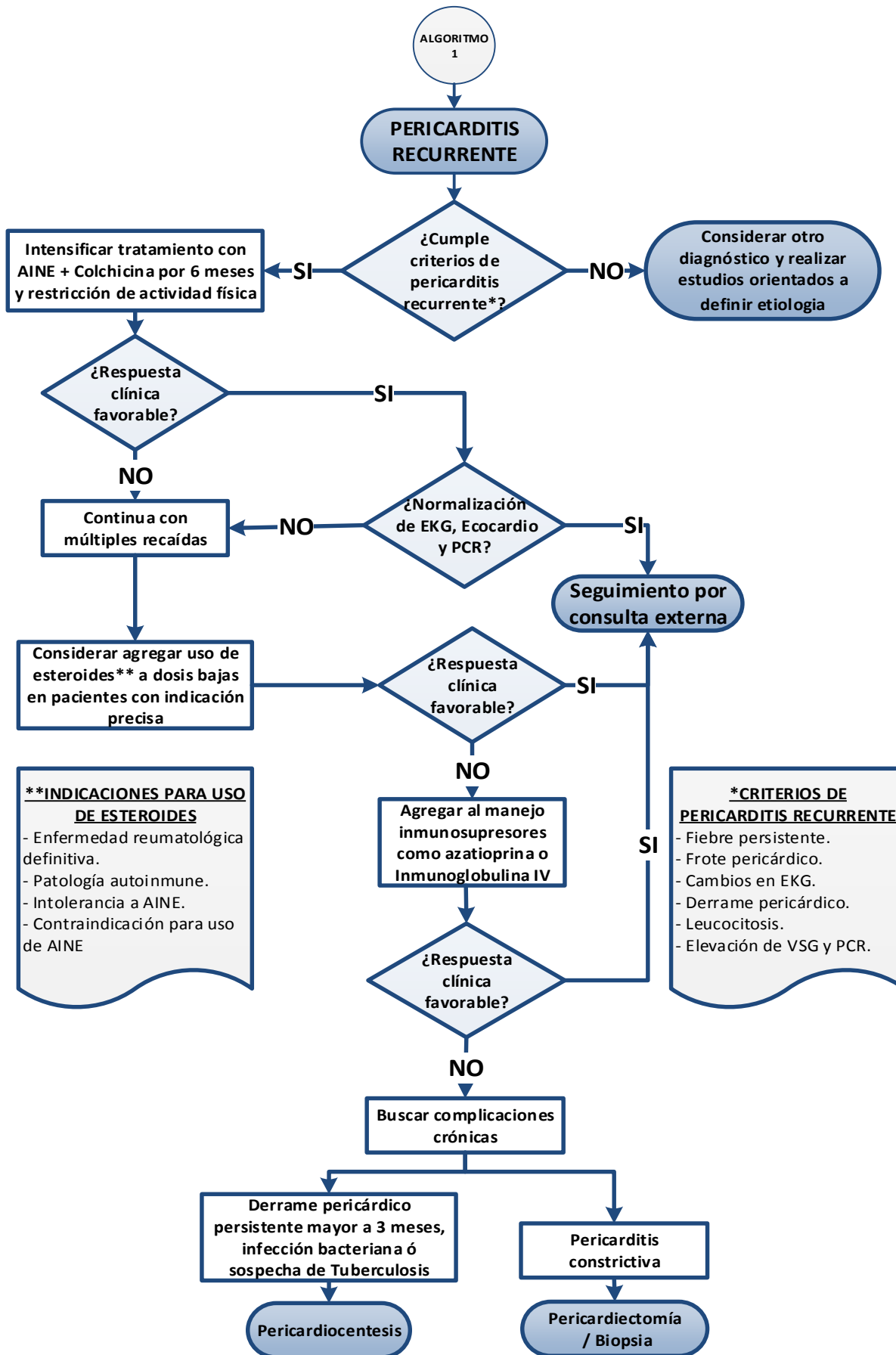
Debe ser citado como: **Diagnóstico y Tratamiento de Pericarditis en el Adulto**. Guía de Referencia Rápida: Guía de Práctica Clínica. México, Instituto Mexicano del Seguro Social; Disponible en:

<http://www.imss.gob.mx/profesionales-salud/gpc>
<http://www.cenetec.salud.gob.mx/contenidos/gpc/catalogoMaestroGPC.html#>

ISBN 978-607-9464-36-3

1. DIAGRAMAS DE FLUJO





2. DIAGNÓSTICO Y TRATAMIENTO

DIAGNÓSTICO

Recomendación Clave	GR*
<p>Se debe sospechar del diagnóstico de pericarditis ante la presencia de lo menos 2 de las siguientes características:</p> <ul style="list-style-type: none"> • Dolor precordial. • Frote pericárdico. • Cambios electrocardiográficos sugestivos (Cuadro 1). • Derrame pericárdico. 	<p>3 NICE</p>
<p>Se recomienda realizar los siguientes estudios a todos los pacientes con sospecha de pericarditis aguda:</p> <ul style="list-style-type: none"> • Electrocardiograma. • Radiografía de tórax posteroanterior y lateral. • Ecocardiograma transtorácico. 	<p>I C ESC</p>
<p>Se recomienda solicitar marcadores de inflamación (PCR y VSG), leucocitos y biomarcadores de lesión miocárdica (CPK, troponinas) en pacientes con sospecha de pericarditis con el fin de evaluar la evolución de la enfermedad.</p>	<p>I C ESC</p>
<p>En caso de sospecha de pericarditis tuberculosa debe realizarse tinción de Ziehl Neelsen o BAAR, determinación de actividad de la ADA, cultivo para micobacterias y RCP para <i>Mycobacterium tuberculosis</i> en líquido pericárdico.</p>	<p>A NICE</p>
<p>Se recomienda el empleo del ecocardiograma para todos los pacientes en los que se sospecha pericarditis complicada (derrame pericárdico, taponamiento pericárdico, pericarditis constrictiva, disfunción ventricular izquierda) (Cuadro 2).</p>	<p>I C ESC</p>
<p>Se recomienda la realización de pericardiocentesis en casos con derrame pericárdico en que se deba precisar la etiología diagnóstica, taponamiento cardíaco o sospecha de pericarditis infecciosa.</p>	<p>I C ESC</p>

TRATAMIENTO

Recomendación Clave	GR*
<p>La primera recomendación no farmacológica en pericarditis aguda, es la restricción de ejercicio, al menos hasta la resolución de los síntomas y normalización del electrocardiograma, de la PCR y de los cambios ecocardiográficos.</p>	<p>Ila C ESC</p>
<p>Se recomienda como tratamiento farmacológico de primera línea el uso de ácido acetilsalicílico o AINE más colchicina con adición de gastroprotección.</p> <ul style="list-style-type: none"> • La dosis de ácido acetilsalicílico de 750 mg a 1 gr cada 8 horas por 1-2 semanas, posteriormente disminuir de 250-500 mg cada 1-2 semanas, hasta completar 4-6 semanas. • La dosis recomendada de colchicina es de 0.5 mg cada 24 horas en sujetos de menos de 70 kg y 0.5 mg cada 12 horas en sujetos de más de 70 kg hasta por 3 meses. (Cuadro 3). 	<p>I A ESC</p>
<p>La aspirina/AINE más colchicina se consideran la terapia de primera línea en la pericarditis recurrente y se recomienda su intensificación a dosis plenas si son tolerados hasta la resolución completa de los síntomas, aunado a la restricción de la actividad física. (Cuadro 3).</p>	<p>I A ESC</p>
<p>En caso de respuesta incompleta a aspirina/AINE y colchicina, pueden utilizarse corticoesteroides a dosis bajas o moderadas como segunda línea, siempre como triple terapia y nunca como terapia de reemplazo o bien en aquellos sujetos con indicaciones específicas. (Se deben evitar en caso de infecciones, particularmente bacterianas y tuberculosis). (Cuadro 3).</p>	<p>Ila C ESC</p>
<p>En los casos de taponamiento cardíaco se recomienda la realización de pericardiocentesis con la mayor rapidez posible guiada por ecocardiografía o fluoroscopia.</p>	<p>I C ESC</p>
<p>La piedra angular del tratamiento de la pericarditis constrictiva es la pericardiectomía. Además, la terapia médica para etiologías específicas puede ser de utilidad para evitar la progresión a constricción; el tratamiento antituberculoso puede disminuir el riesgo de constricción de más del 80 % a menos de 10 %. (Cuadro 3).</p>	<p>I C ESC</p>
<p>En caso de pericarditis en la mujer embarazada, los AINE son los medicamentos de primera línea hasta el segundo trimestre. Se recomienda suspender a partir de las 20 semanas de gestación por el posible riesgo de cierre de conducto arterioso o alteraciones en la función renal del feto. La colchicina está contraindicada durante el embarazo, lactancia y niñez por ser teratogénica e interferir en la mitosis y división celular.</p>	<p>C NICE</p>

PRÓNOSTICO Y SEGUIMIENTO

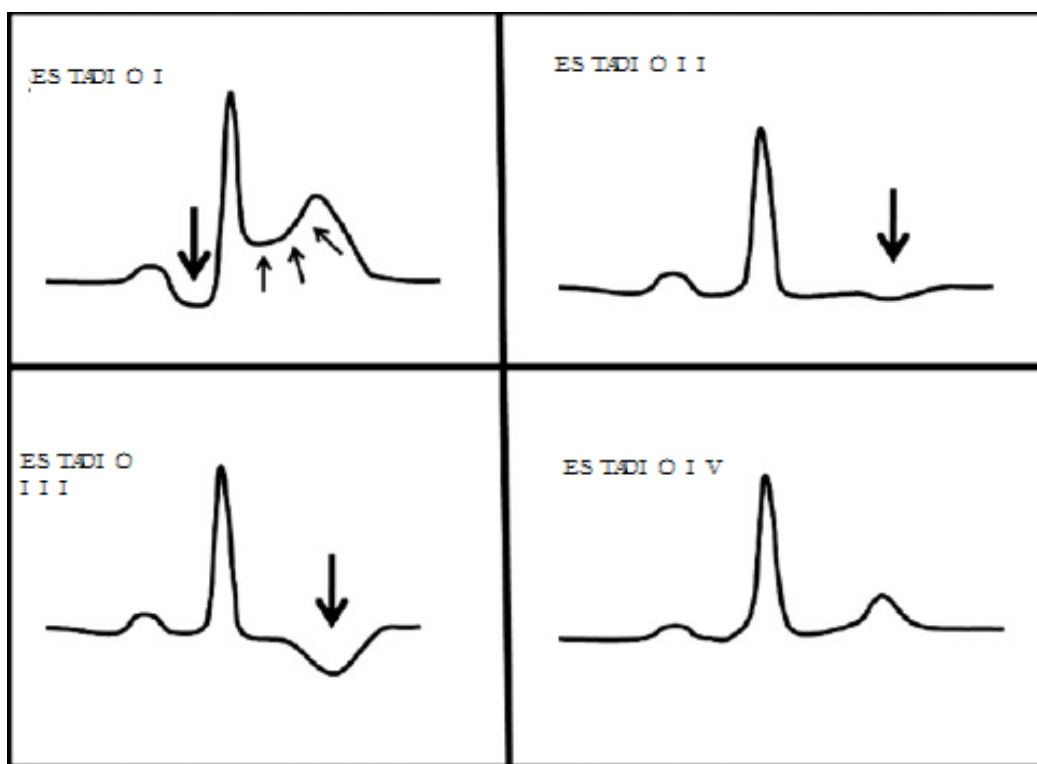
Recomendación Clave	GR*
<p>Se recomienda la hospitalización a pacientes con pericarditis aguda que cuenten con al menos un criterio de pronóstico adverso (alto riesgo). Los predictores de pronóstico adverso para pericarditis aguda son:</p> <p>Mayores:</p> <ul style="list-style-type: none"> • Fiebre mayor de 38 °C. • Inicio subagudo. • Derrame pericárdico severo. • Taponamiento cardíaco. • Falta de respuesta a tratamiento con AINE después de 1 semana. <p>Menores:</p> <ul style="list-style-type: none"> • Miopericarditis. • Inmunosupresión. • Trauma. • Tratamiento con anticoagulantes orales. 	IB ESC
<p>En pacientes de bajo riesgo, se deberá evaluar la respuesta clínica a los 7 días de tratamiento, mismo que deberá sostenerse hasta la remisión completa de la sintomatología y la normalización de la cuenta leucocitaria y PCR.</p>	IB ESC
<p>Los pacientes con pericarditis recurrente deben tener seguimiento después de 1-2 semanas y 1 mes para evaluar la respuesta al tratamiento, solicitando cuenta leucocitaria, creatinina, biomarcadores de necrosis miocárdica, PCR, transaminasas y ecocardiograma.</p>	A NICE

*Grado de Recomendación

3. CUADROS O FIGURAS

CUADRO 1. CAMBIOS ELECTROCARDIOGRAFICOS PRESENTENS EN LOS 4 ESTADIOS DE PERICARDITIS

ESTADIO I	Caracterizado por elevación del segmento ST (usualmente cóncavo – flechas pequeñas- y depresión del segmento PR –flecha grande.
ESTADIO II	Caracterizado por resolución de la anomalía en el PR y segmento ST; cambios no específicos de las ondas T como disminución o aplanamiento (flecha).
ESTADIO III	Caracterizado por inversión de la onda T (flecha).
ESTADIO IV	Involucra normalización del segmento PR, segmento ST y ondas T.



Modificado de: Punja M, Mark D. J, McCoy JV, Javan R, Pines JM, Brady W. Electrocardiographic manifestations of cardiac infectious-inflammatory disorders. Am J Emerg Med 2010; 28: 364–377.

CUADRO 2. HALLAZGOS ECOCARDIOGRÁFICOS EN PERICARDITIS**PERICARDITIS AGUDA**

Normal.

Derrame pericárdico.

Hallazgos relacionados con factores contribuyentes.

PERICARDITIS CONSTRICTIVA

Modo M/2D: Engrosamiento pericárdico +/- calcificación.

Derrame pericárdico +/- incremento en la ecogenicidad , filamentos.

Crecimiento auricular derecho e izquierdo con apariencia normal de ambos ventrículos y de la función sistólica.

Ondas aplanadas en la pared posterior del Ventrículo izquierdo.

Diámetros del ventrículo izquierdo no aumenta tras la fase de llenado rápido ventricular.

Movimiento septal anormal (Fenómeno Dip-plateau).

Doppler: Restricción del llenado de ambos ventrículos con variaciones respiratorias > 25% en el flujo a través de las válvulas auriculoventriculares.

TAPONAMIENTO CARDIACO

Derrame pericárdico.

Colapso diastólico de:

- Pared libre anterior del ventrículo derecho.
- Colapso de aurícula derecha.
- Colapso de aurícula izquierda.
- Colapso de la pared libre del ventrículo izquierdo.

Incremento del grosor diastólico de la pared del ventrículo izquierdo (pseudohipertrofia).

Dilatación de la vena cava inferior y de las hepáticas con restricción de las variaciones respiratorias.

Doppler incremento del flujo tricuspídeo y decremento del flujo mitral durante la inspiración (en la espiración es lo contrario).

Flujo sistólico y diastólico de las venas sistémicas está reducido en la espiración y aumentado el flujo reverso con la contracción auricular.

Doppler modo M-color: Grandes fluctuaciones en los flujos mitral/tricuspídeo.

Adaptado de: Klein AL, Abbara S, Agler DA, Appleton CP, Asher CR, Hoit B, Hung J, Garcia MJ, et al. American Society of Echocardiography clinical recommendations for multimodality cardiovascular imaging of patients with pericardial disease: endorsed by the Society for Cardiovascular Magnetic Resonance and Society of Cardiovascular Computed Tomography. J Am Soc Echocardiogr 2013; 26(9):965-1012.e15.

CUADRO 3. ESTADIOS CLINICOS DE PERICARDITIS CON CONSIDERACIONES DE ESTUDIOS DE IMAGEN Y TRATAMIENTO.

ESTADIO DE PERICARDITIS	AGUDA	PRIMERA RECURRENCIA	MÚLTIPLES RECURRENCIAS	COLCHICINA-RESISTENTE O DEPENDIENTE DE ESTEROIDE	CONSTRUCTIVA
ESTUDIOS DE IMAGEN	Ecocardiograma Para derrame pericárdico, involucro miocárdico, constricción miocárdica	Ecocardiograma para descartar constricción RMN en casos para valorar inflamación pericárdica o constricción	Ecocardiograma para descartar constricción RMN en casos para valorar inflamación pericárdica o constricción	Ecocardiograma para descartar constricción RMN en casos para valorar inflamación pericárdica o constricción	Ecocardiograma para confirmar constricción RMN en casos para valorar inflamación pericárdica o constricción TC para valorar extensión de calcificación y abordaje pre quirúrgico
TRATAMIENTO	<ul style="list-style-type: none"> • AINE (4 - 6 semanas) • Colchicina (3 meses). 	<ul style="list-style-type: none"> • AINE (semanas-meses) • Colchicina (> 6 meses) 	<ul style="list-style-type: none"> • AINE • Colchicina • Prednisona (> 6 meses e iniciar destete si es tolerado) 	<ul style="list-style-type: none"> • AINE • Colchicina • Prednisona (> 6 meses e iniciar reducción si es tolerado). • Considerar pericardiectomía 	<ul style="list-style-type: none"> • Intensificar tratamiento médico si presenta inflamación • Pericardiectomía si se evidencia afección masiva

Modificado de: Cremer PC, Kumar A, Kontzias A, Tan CD, Rodriguez ER, Imazio M, Klein AL. Complicated Pericarditis: Understanding Risk Factors and Pathophysiology to Inform Imaging and Treatment. J Am Coll Cardiol 2016; 29;68(21):2311-2328.