INSTITUTO MEXICANO DEL SEGURO SOCIAL
DIRECCION DE PRESTACIONES MÉDICAS
UNIDAD DE ATENCION MÉDICA
COORDINACIÓN DE UNIDADES MÉDICAS DE ALTA ESPECIALIDAD
DIVISIÓN DE EXCELENCIA CLÍNICA

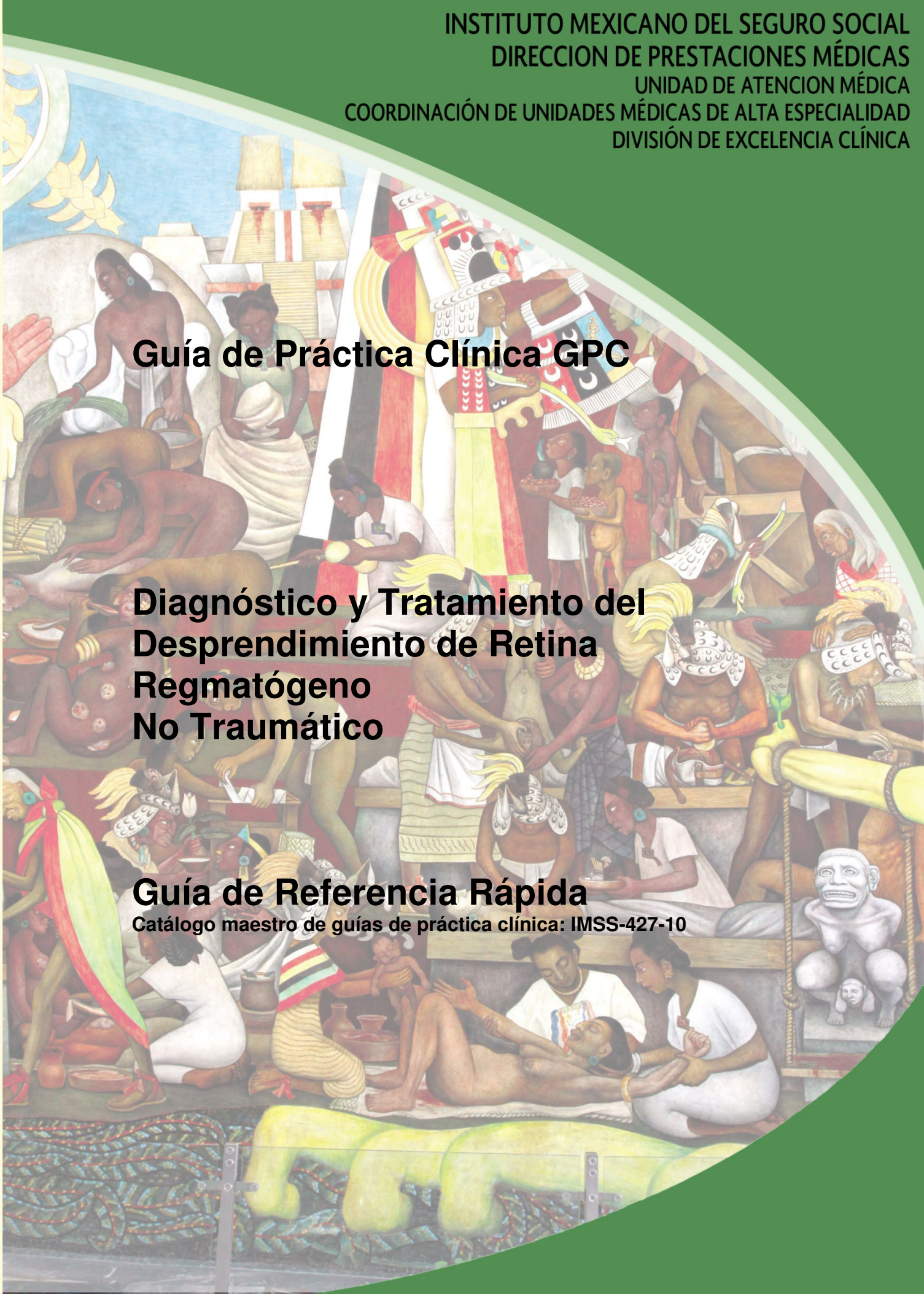

Guía de Práctica Clínica GPC

Diagnóstico y Tratamiento del Desprendimiento de Retina Regmatógeno No Traumático

Guía de Referencia Rápida

Catálogo maestro de guías de práctica clínica: IMSS-427-10

Guía de Referencia Rápida

H33.0 Desprendimiento de retina con ruptura
H.33X Desprendimiento y desgarro de la retina
GPC
Diagnóstico y Tratamiento del Desprendimiento de Retina Regmatógeno No Traumático

ISBN en trámite

DEFINICIÓN

El DR es en la separación de la retina neurosensorial del epitelio pigmentario, que produce una rápida pérdida de la agudeza visual (AV) sin presencia de dolor.
El DR permite la acumulación de líquido subretiniano en el espacio entre la retina neurosensorial y el epitelio pigmentado de la retina. El término regmatógeno se deriva de la palabra griega *rehgma* la cual refiere a una pérdida de continuidad de la retina o ruptura

FACTORES DE RIESGO

- Desgarro de retina
- Hemorragia vítrea
- Miopía
- Cirugía ocular
- Lesiones degenerativas
- Lesiones predisponentes
- Degeneración vítrea
- Desprendimiento de vítreo posterior
- Antecedentes familiares de DR
- Antecedente de Nd Yag láser
- Antecedentes personales de DR en el ojo contralateral

DIAGNÓSTICO

Con el paciente bajo midriasis medicamentos buscar en forma intencionada desgarros periféricos, opérculos, lesiones en empalizada, DVP, sinéresis vítrea, células pigmentadas con la lámpara de hendidura y lente de Goldman. Si se cuenta con oftalmoscopio indirecto la indentación escleral permite localizar lesiones ubicadas en la periferia
Durante el interrogatorio de pacientes con factores de riesgo en importante realizar vigilancia de signos y síntomas de tracción vítrea retiniana: miodesopsias, fotopsias y disminución de AV con escotoma.

PRUEBAS DIAGNÓSTICAS

Cuando no es posible evaluar la retina periférica la ultrasonografía B Scan puede establecer la presencia de desgarros o desprendimientos y otras causas de hemorragia vítrea

TRATAMIENTO QUIRURGICO

La profilaxis del desprendimiento de retina es controversial. Aun cuando no hay una evidencia en la

literatura mundial para aplicar profilaxis en las lesiones periféricas de la retina hay una tendencia general para utilizarla. La mayoría de los expertos recomiendan uso de láser como profilaxis de lesiones predisponentes.

Se recomienda tratamiento quirúrgico urgente a pacientes con

- DR sin inclusión del área macular
- DR con inclusión del área macular con 10 días o menos
- DR antiguo sin inclusión macular se sugiere tratar en menos de 10 días.

El DR con inclusión macular de más de 10 días de evolución puede programarse de acuerdo a la lista de espera.

REFERENCIA Y CONTRARREFERENCIA

Ante la pérdida del campo visual, baja visual, fotopsias y miodesopsias de aparición súbita enviar en forma urgente
Cualquiera de los anteriores síntomas de evolución crónica, envío ordinario

Se envían los desprendimientos de retina en forma urgente cuando hay preservación de visión central.

INCAPACIDAD

Cuando hay aplicación de láser un día por la midriasis medicamentosa.
Posterior de la cirugía de reimplante de retina son 28 días en casos no complicados, en los casos complicados dependerá de su evolución

ALGORITMOS

Algoritmo 1.Tratamiento profiláctico del DR

DESPRENDIMIENTO DE RETINA REGMATOGENO NO TRAUMATICO

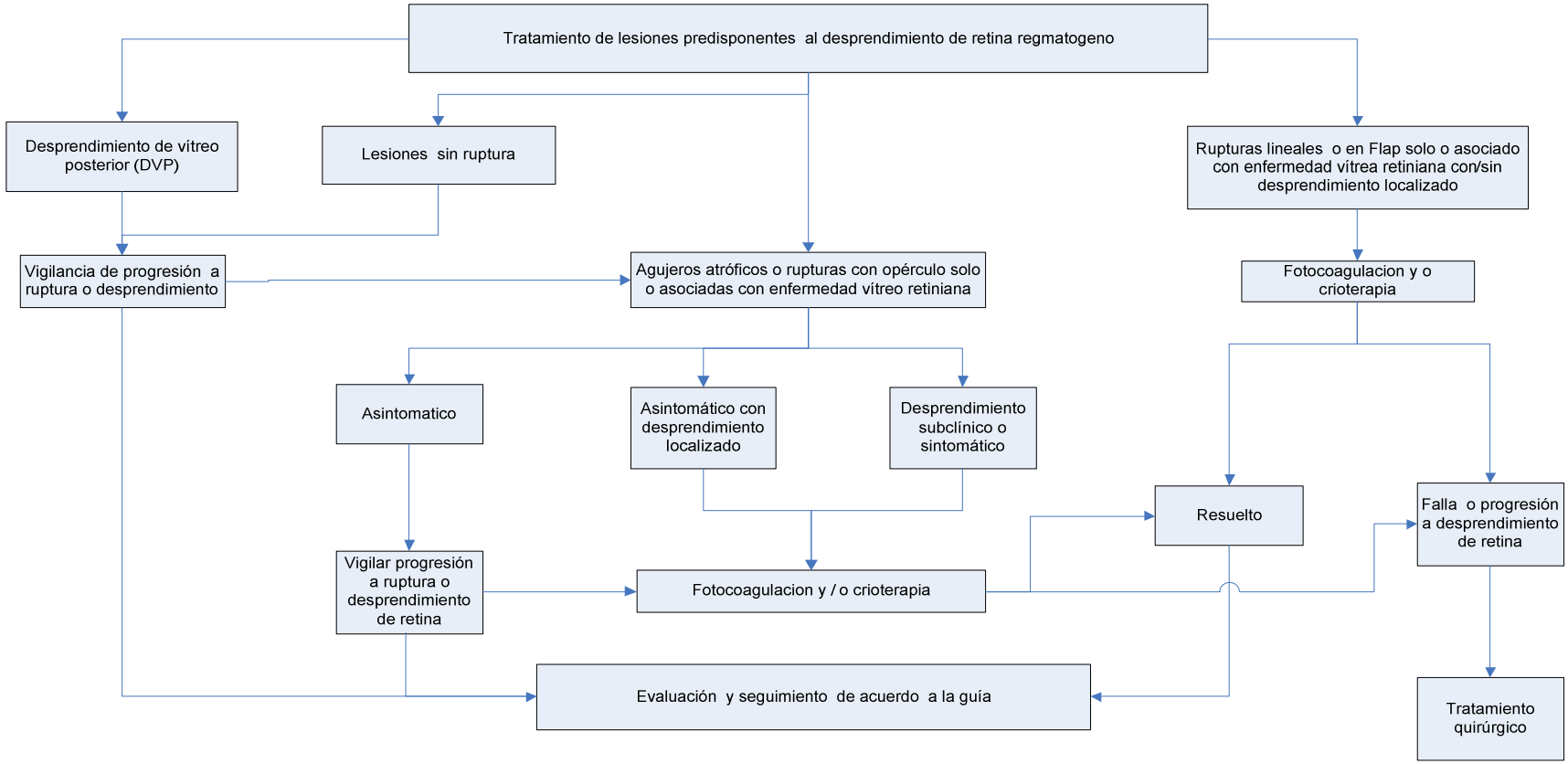

Algoritmo 2. Tratamiento del DR por prioridad

DESPRENDIMIENTO DE RETINA REGMATOGENO NO TRAUMATICO

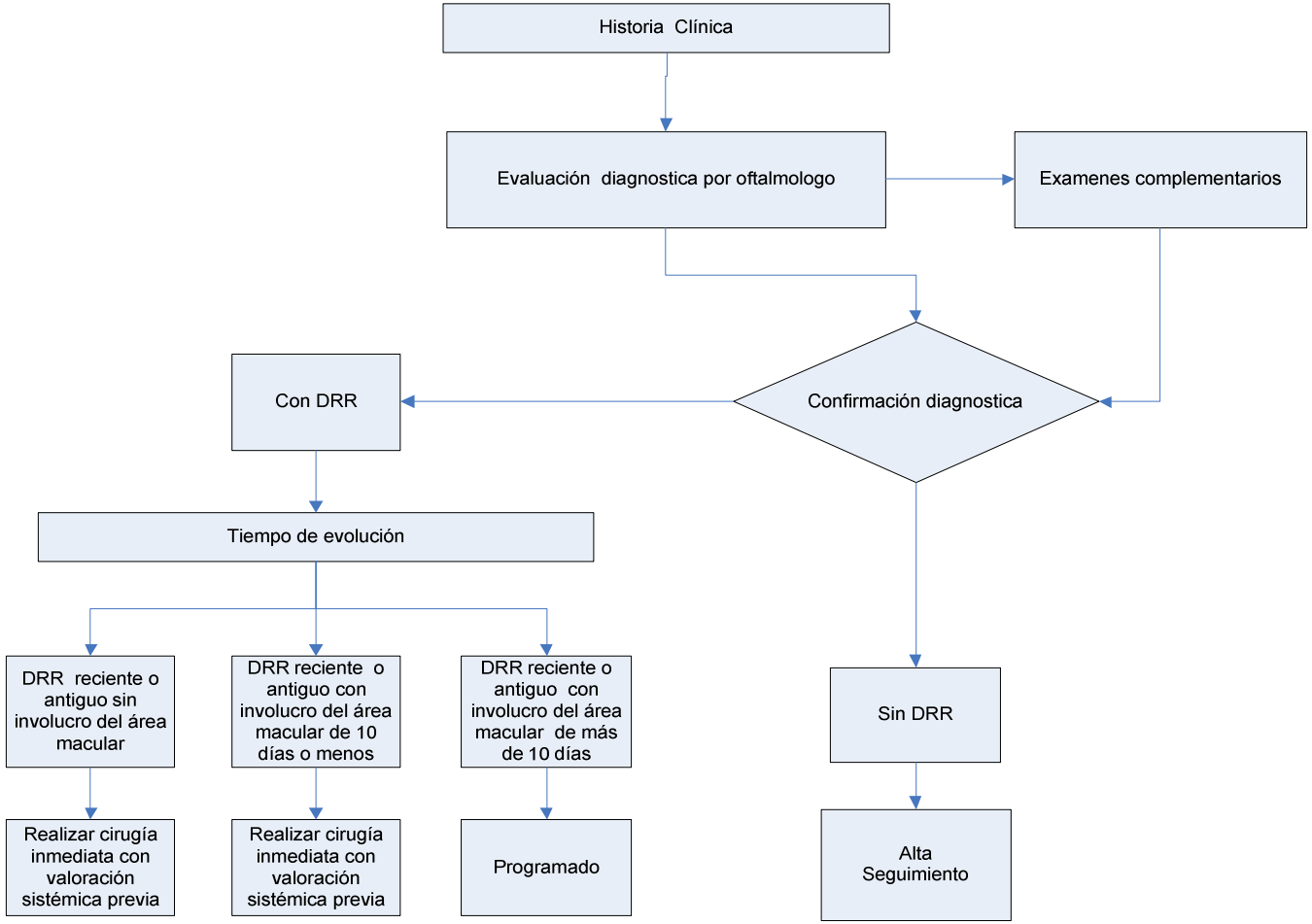

Algoritmo 3. Tratamiento del DR

DESPRENDIMIENTO DE RETINA REGMATOGENO NO TRAUMATICO

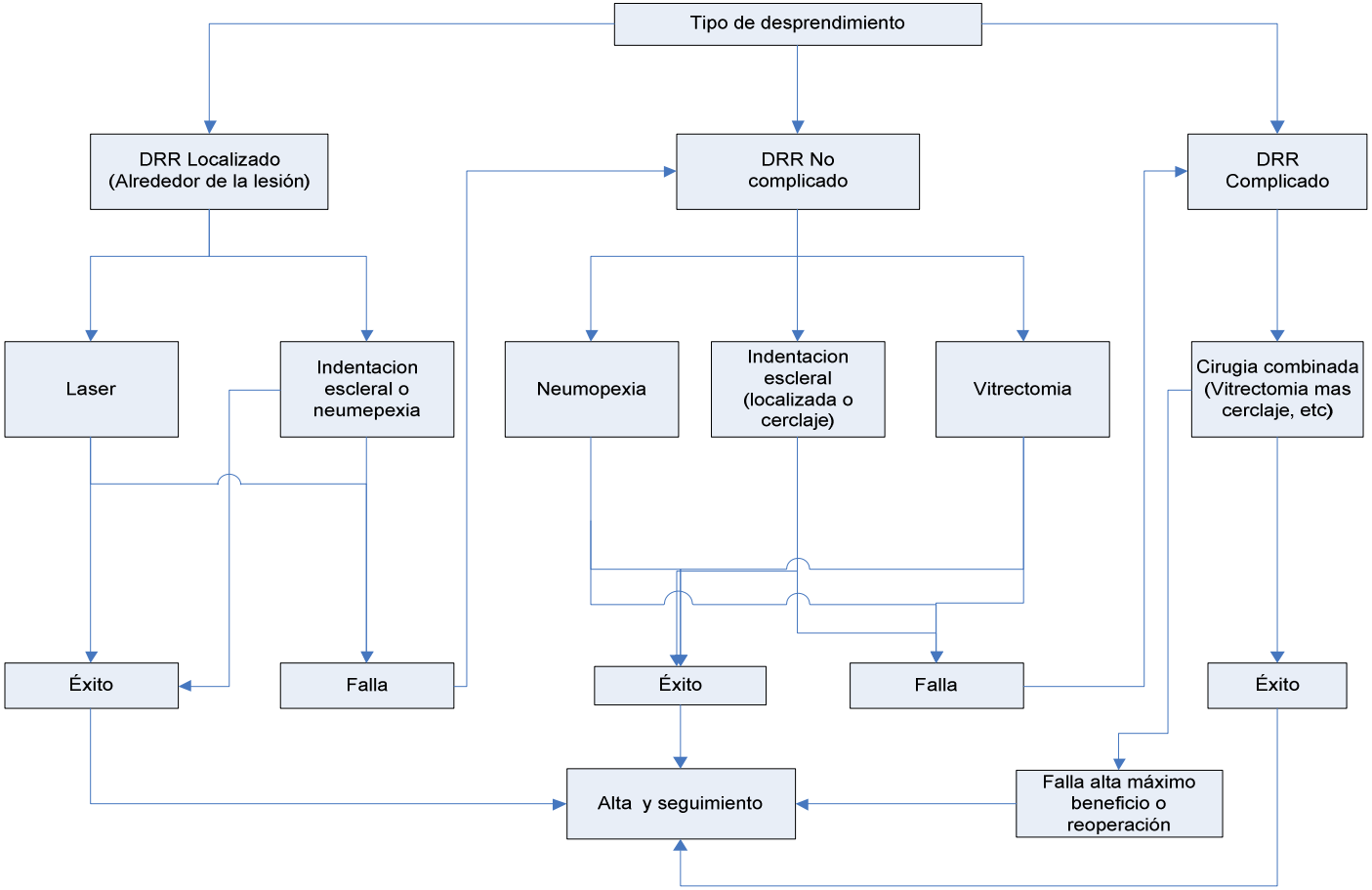

Características del DR a especificar en la exploración historia clínica

Tipo	Regmatógeno Traccional Exudativo	
Extensión	Cuadrantes Total	
Pliegues	Fijos Móviles	
Volumen	Plano Bulloso Sobre-colgante(sobrepasa el limite del DR)	
Lesión causal	Desgarro Agujeros Degeneración periférica	Número Ubicación
Compromiso macular	Desprendida o aplicada	
Vítreo	Normal Desprendido Degeneración Presencia de VRP	

"Cirugía de retina y vítreo: desde el principio **DR. RODRIGO SANTOS DR. MARTÍN CHARLES**

Código de color para el dibujo de fondo de ojo

Color	Representación	Color	Representación
Rojo	Arteriolas retinianas	Amarillo	Exudados
	Retina aplicada		Edema
	microaneurismas	Verde	Opacidad vítrea (como hemorragia)
	Roturas o agujero retiniano	Marrón	Pigmentación
Naranja	Neovascularización sobreelevada		Coroides desprendida
Morado	Neovascularización plana	Negro	Drusas
			Hiperpigmentación

* De color rojo suave o sin colorear

Oftalmologia basica para estudiantes de medicina y residentes de atención primaria. 2009- Editorial Elsevier. Versión en español de la 5ta edición e la obra original en ingles Practical Ophthalmology. A Manual for Beginning residents

6.3.3 Esquema para el DR

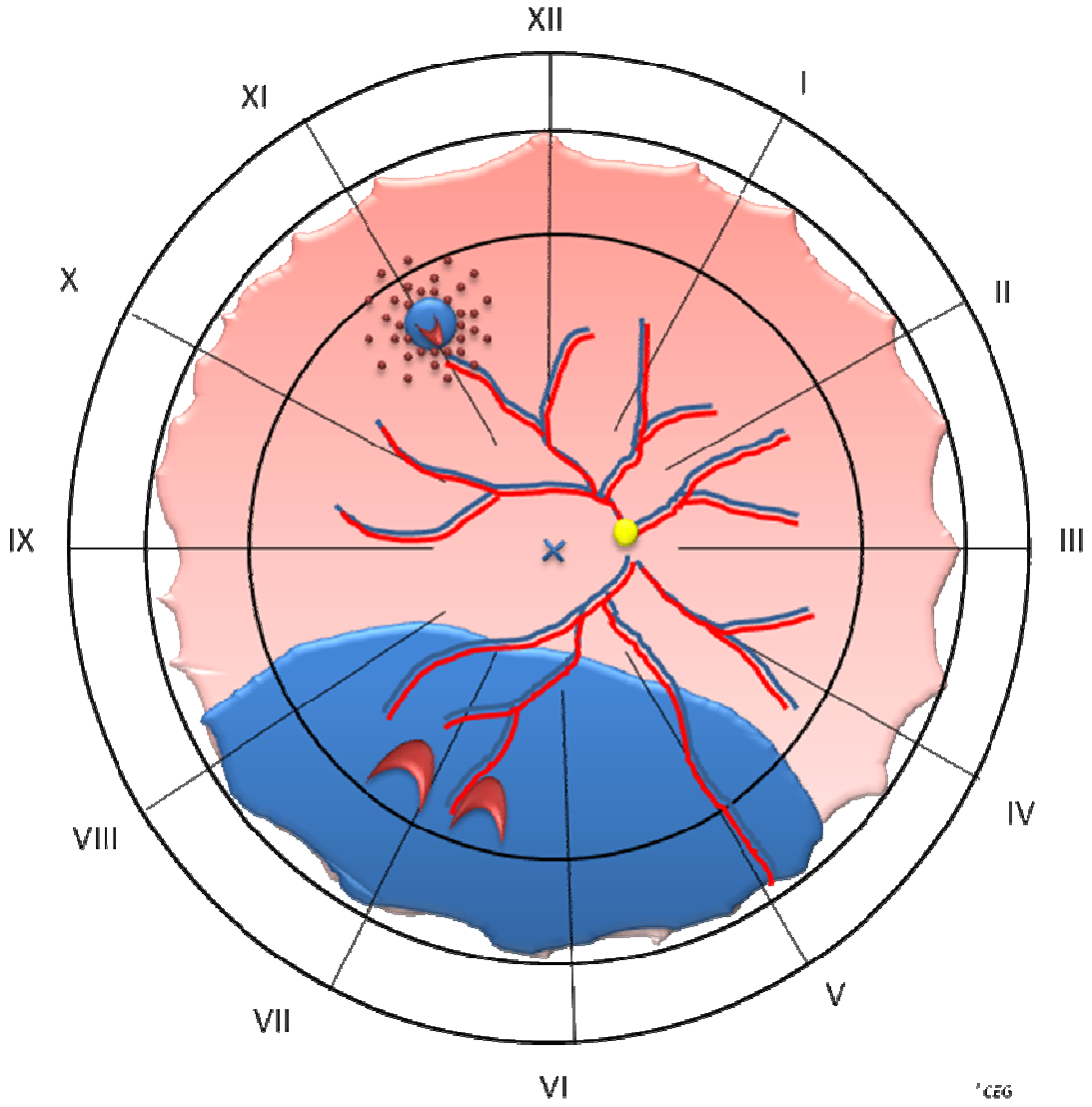

*Diseñó: Cecilia Esquivel González.

Para la topografía

- Ubicación y extensión. lesiones encontradas en la retina, se refieren en husos horarios y siguiendo el sentido de las manecillas del reloj al hacer la descripción (extensión en meridianos)
- Tamaño y localización. Recordando que la papila óptica típica por lo general tiene un diámetro aproximado de 1.5 a 2 mm. (En diámetros papilares)
- Proximidad a las arcadas principales de la retina
- Profundidad o elevación de una lesión retiniana. Expresando el número de dioptrías antepuestas al oftalmoscopio para enfocar correctamente la lesión partiendo del plano retiniano. Para enfocar el fondo de una lesión se necesitarán lentes más negativas; por el contrario, para enfocar la parte más saliente de lesión prominente, se necesitarán lentes positivas. La elevación de un cambio de lente de 3 dioptrías equivaldría aproximadamente a 1 mm de elevación para medir la protrusión de un edema papilar o de un tumor, o para determinar la profundidad de la excavación de la papila.

http://kepler.uag.mx/uagwbt/oftav10/Anomalias%20FO/Descripanl.htm

Ubicación de la lesión causal en el desprendimiento de retina

El tamaño y la forma del DR se rige por la posición de la lesión causal, el efecto de la gravedad, el líquido subretinal en relación con la postura y los límites anatómicos como el nervio óptico, la ora serrata y cualquier adherencia coriorretiniana

A) Desprendimiento nasal o temporal superior. En 98% de los casos la lesión se encontrará en los 1½ meridianos más superiores, del DR.

El DR que surge de una lesión superior primero desprende alrededor de la lesión y a después, se extiende a la ora serrata y hacia el nervio óptico. Puede limitarse a un cuadrante. Los efectos de la gravedad y el movimiento ocular causan progresión y se hace bulloso. Desciende como un frente que gira en torno al polo inferior del nervio y se eleva en el lado opuesto. El líquido puede subir en el lado opuesto, pero no tan alto como del lado de la lesión

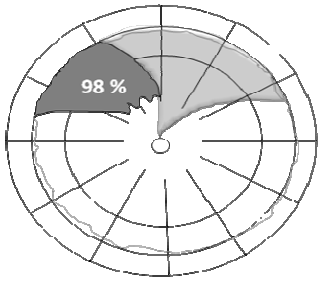

B) Desprendimiento total y que cruzan el M XII. En el 93% de los casos, la lesión se encuentra dentro de un triángulo cuyo vértice está en el M XII en la ora serrata y cuyos lados intersectan el ecuador una hora en ambos lados del M XII.

Se originan de lesiones en o cerca del M XII, pueden ser totales. Cuanto más posterior la lesión, más puede apartarse de la posición de las XII y todavía causar un desprendimiento que atraviesa el eje vertical. En el DR total, es importante buscar una cuña de retina aplicada cerca del M XII. Lo que reduce la búsqueda a 3 M (1½ a ambos lados de las XII) de retina sospechoso en un desprendimiento de retina total

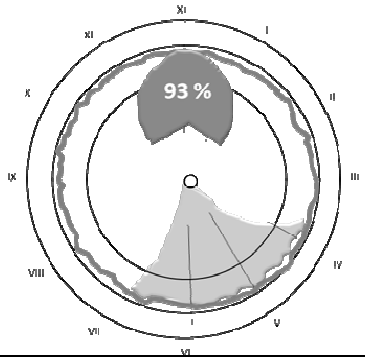

C) Desprendimiento de inferior. En el 95% de los casos el sitio más alto del desprendimiento indica el lado del la lesión a partir del M VI. Cuando un DR inferior es bulloso, la lesión principal esta por encima de su horizontal de su radio.

El líquido subretinal forma un anillo alrededor de la lesión abajo del nivel del nervio óptico, desprendiendo primero alrededor del desgarro y descendiendo hacia la ora serrata. Este avanza hacia el nervio, por arriba del nervio y del sitio de la lesión. Por lo tanto, el punto mas alto es la posición de la lesión que solo necesita moverse 1 o 2 mm desde el M VI para que pueda causar una diferencia en los niveles de líquido. Cuando los niveles son iguales, la lesión esta en el M VI. Desprendimientos que surgen de lesiones inferiores avanzan lentamente y se encuentran tardíamente

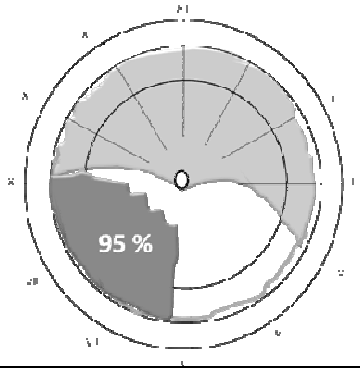

En ocasiones, lo que parece ser un DR inferior, de igual altura en ambos lados del nervio, surge de una lesión superior que conecta con el desprendimiento por un seno periférico. Una historia de rápido desarrollo y ausencia de las líneas de demarcación sugieren la presencia de una lesión superior

Saxena S, Lincoff H. Finding the retinal break in rhegmatogenous retinal detachment. Indian J Ophthalmol [serial online] 2001 [cited 2010 Jun 18];49:199-202. Available from: http://www.ijo.in/text.asp?2001/49/3/199/22640

Recomendaciones de tratamiento de acuerdo al tipo de lesión

Tipo de lesión	Tratamiento*	Nivel de evidencia y grado de recomendación
Desgarro en herradura sintomático agudo	Pronto tratamiento	A:II
Desgarro con opérculo sintomático agudo	El tratamiento puede no ser necesario	A:III
Desgarro retiniano traumático	Usualmente tratado	A:III
Desgarro en herradura asintomático	Usualmente puede ser vigilado sin tratamiento	A:III
Desgarro con opérculo asintomático	El tratamiento es raramente recomendado	A:III
Agujeros atróficos asintomáticos	El tratamiento es raramente recomendado	A:III
Degeneración en encaje asintomática sin agujeros	No se trata a menos que el DVP provoque desgarro en herradura	A:III
Degeneración en encaje asintomática con agujeros	Usualmente puede no requerir de tratamiento	A:III
Diálisis asintomática	No existe consenso sobre el tratamiento y la evidencia es insuficiente para emitir una recomendación de uso rutinario	
Ojos con agujeros atróficos, degeneración en encaje, o desgarros en herradura asintomáticos donde el ojo contralateral ha tenido DR	No existe consenso sobre el tratamiento y la evidencia es insuficiente para emitir una recomendación de uso rutinario	

Emitidas por American Academy of Ophthalmology Retina/Vitreous Panel 2008 y ICO/IFOS 2007

6.3.6 Recomendación de seguimiento de acuerdo al tipo de lesión

Tipo de lesion	Seguimiento
DVP sintomático sin desgarro de retina	Dependiendo de síntomas, factores de riesgo y hallazgos clínicos, los pacientes pueden ser valorados de 1-6 semanas, a los 6 meses o al año
Desgarro en herradura agudo y sintomático	Después del tratamiento seguir: • 1 a 2 semanas • 4 a 6 semanas • 3 a 6 meses • anualmente.
Desgarro en Opérculos agudo y sintomáticos	Después del tratamiento seguir : • 2 a 4 semanas • 1 a 3 meses • 6 a 12 meses • anualmente.
Desgarro traumático de la retina	Después del tratamiento seguir : • 1 a 2 semanas • 4 a 6 semanas • 3 a 6 meses

	• anualmente
Desgarro en herradura asintomático	• 1 a 4 semanas • 2 a 4 meses • 6 a 12 meses • Anualmente
Desgarro en opérculo asintomático	• 2 a 4 semanas • 1 a 3 meses • 6 a 12 meses • anualmente
Agujeros atróficos asintomáticos	1 a 2 años
Degeneración reticular asintomáticos sin agujeros	anualmente
Degeneración reticular asintomáticos con agujeros	anualmente
Diálisis asintomática.	• Si no se trata, 1 mes, 3 meses, luego de 6 meses, luego cada 6 meses • Si se trata, de 1 a 2 semanas después del tratamiento, y luego 4 a 6 semanas, luego 3 a 6 meses, luego anualmente
Agujeros atróficos, degeneración reticular o desgarros en herradura asintomáticos en pacientes que tuvieron DR en el otro ojo	• Cada 6 a 12 meses

Emitidas por American Academy of Ophthalmology Retina/Vitreous Panel 2008 y ICO/IFOS 2007