

INSTITUTO MEXICANO DEL SEGURO SOCIAL
DIRECCION DE PRESTACIONES MÉDICAS
UNIDAD DE ATENCION MÉDICA
COORDINACIÓN DE UNIDADES MÉDICAS DE ALTA ESPECIALIDAD
COORDINACIÓN TÉCNICA DE EXCELENCIA CLÍNICA

GUÍA DE PRÁCTICA CLÍNICA

GPC

Actualización
2017

ABORDAJE DE
NÓDULO TIROIDEO NO TÓXICO
EN ADULTOS DE SEGUNDO Y TERCER
NIVELES DE ATENCIÓN

GUÍA DE REFERENCIA RÁPIDA

CATÁLOGO MAESTRO DE GUÍAS DE PRÁCTICA CLÍNICA: IMSS-354-09

Durango 289- 1A Colonia Roma
Delegación Cuauhtémoc, 06700 México, DF.
Página Web: www.imss.gob.mx

Publicado por Instituto Mexicano del Seguro Social
© Copyright **Instituto Mexicano del Seguro Social** “Derechos Reservados”. Ley Federal de Derecho de Autor

Editor General
Coordinación Técnica de Excelencia Clínica
Coordinación de Unidades Médicas de Alta Especialidad
2017

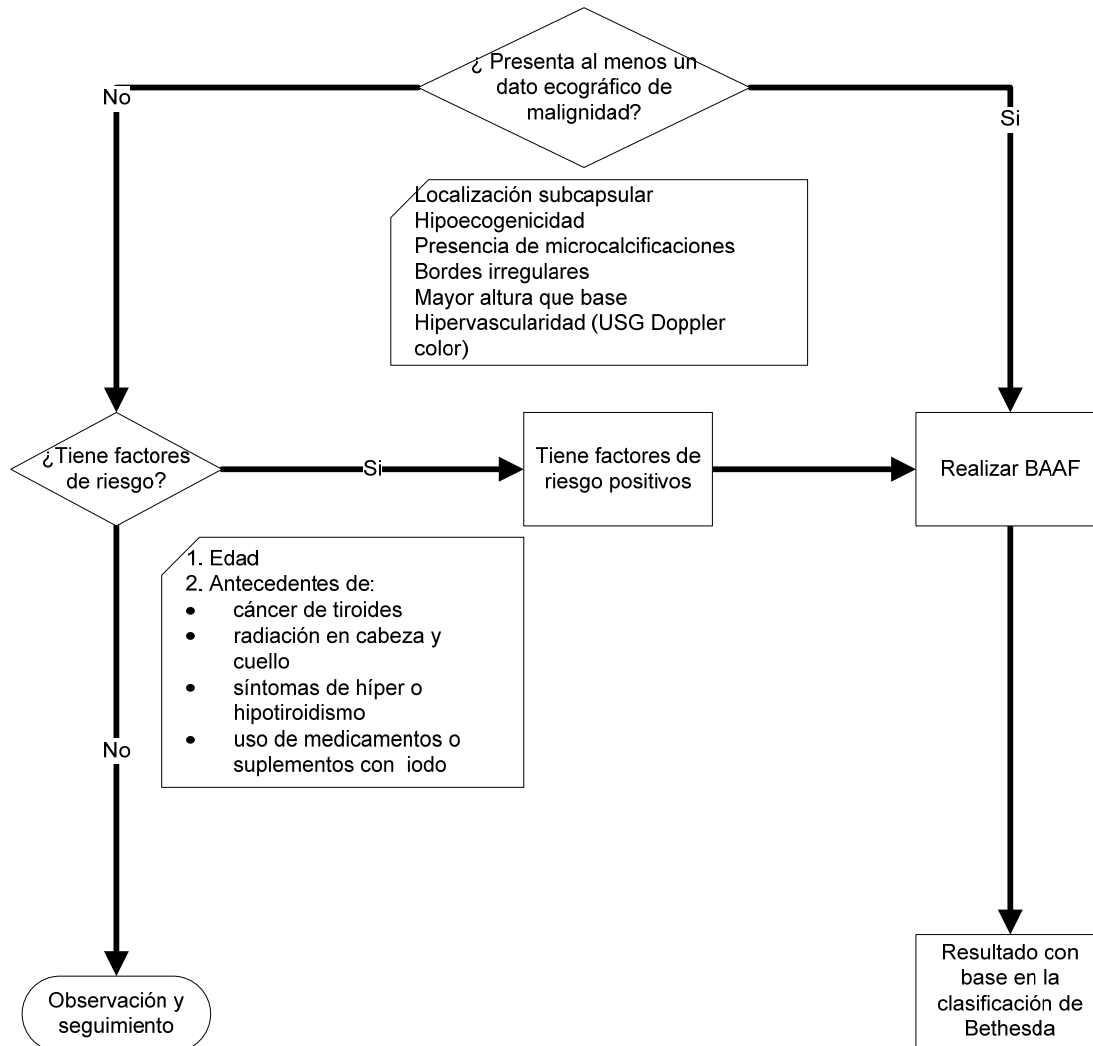
La guía de referencia rápida tiene como objetivo proporcionar al usuario las **recomendaciones clave** de la guía **abordaje de nódulo tiroideo no tóxico en adultos de segundo y tercer niveles de atención**, seleccionadas con base a su impacto en salud por el grupo desarrollador, las cuales pueden variar en función de la intervención de que se trate, así como del contexto regional o local en el ámbito de su aplicación.

Para mayor información, se sugiere consultar la guía en su versión extensa de **“Evidencias y Recomendaciones”** en el Catálogo Maestro de Guías de Práctica Clínica, la cual puede ser descargada de Internet en:
<http://imss.gob.mx/profesionales-salud/gpc>
<http://www.cenetec.salud.gob.mx/contenidos/gpc/catalogoMaestroGPC.html>

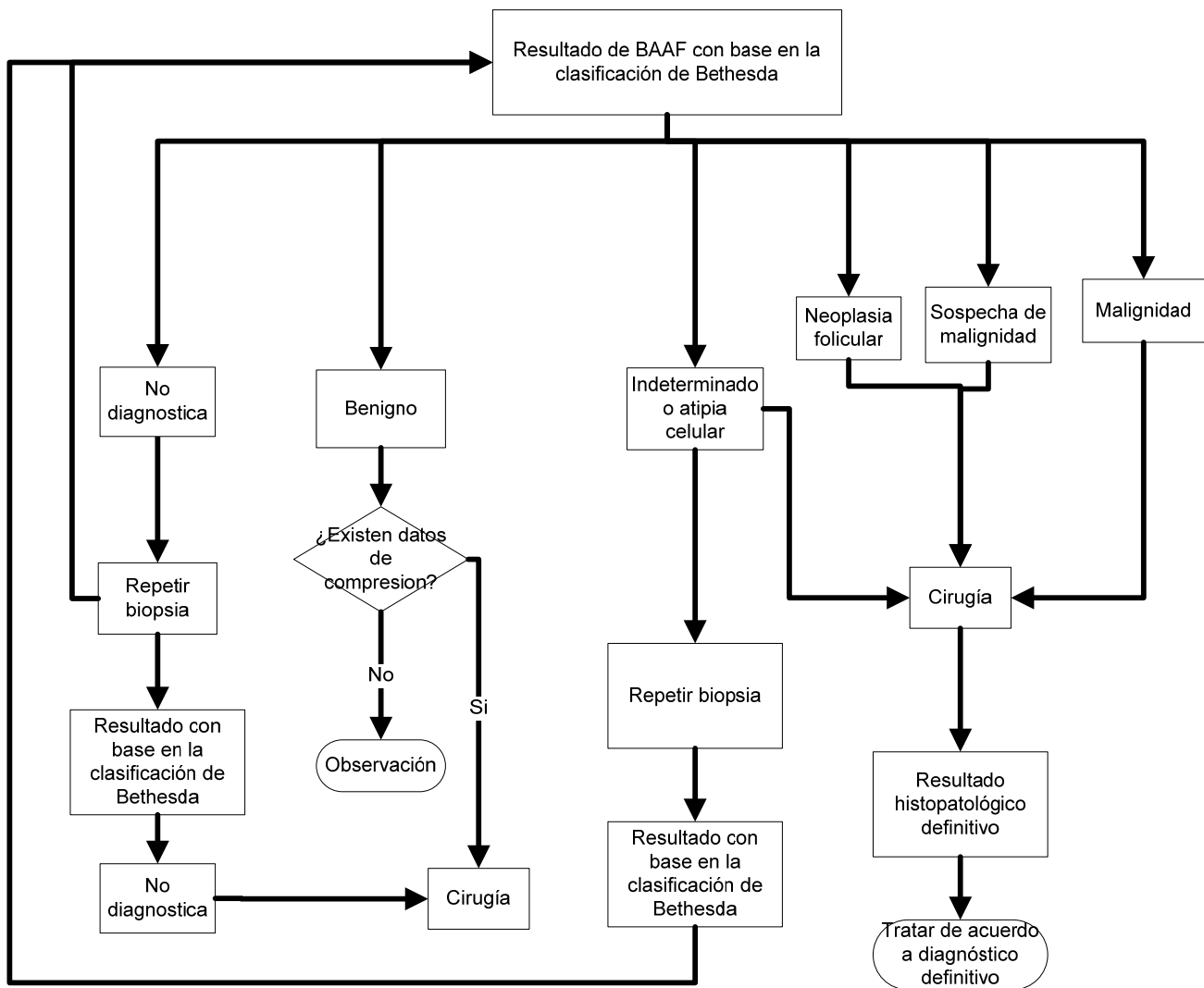
Debe ser citado como: **abordaje de nódulo tiroideo no tóxico en adultos de segundo y tercer niveles de atención**. <http://imss.gob.mx/profesionales-salud/gpc>
<http://www.cenetec.salud.gob.mx/contenidos/gpc/catalogoMaestroGPC.html>

ISBN: 978-607-8290-10-9

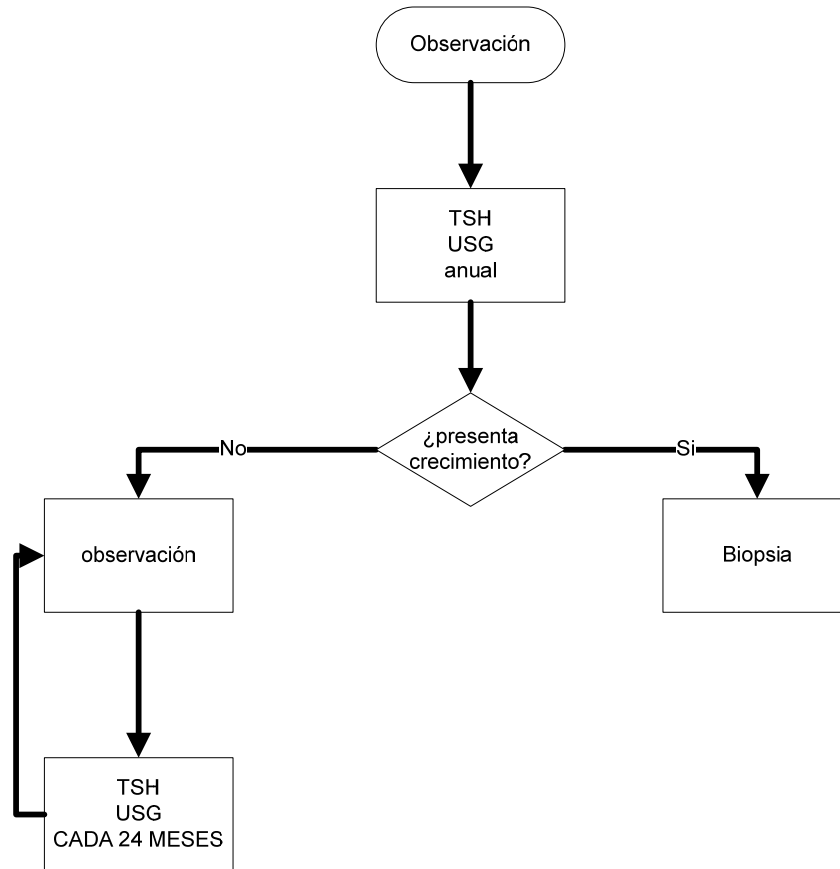
Diagnóstico



Resultados de acuerdo al sistema de clasificación Bethesda y manejo correspondiente



Seguimiento



2. DIAGNÓSTICO

INTERROGATORIO

Recomendación Clave	GR*
Se recomienda el seguimiento del paciente considerando: <ul style="list-style-type: none">• Edad• Historia personal o familiar de cáncer de tiroides• Antecedente de radiación en cabeza y cuello• Crecimiento de masa en cuello• Dolor en la parte anterior del cuello• Disfonía, disfagia o disnea• Síntomas de híper o hipotiroidismo Uso de medicamentos o suplementos que contienen iodo	A
Se considera que los individuos con antecedentes personales o familiares de cáncer de tiroides, un historial de exposición a la radiación en la infancia o la adolescencia o los nódulos descubiertos incidentalmente en la tomografía por emisión de positrones con fluorodeoxiglucosa (FDG-TEP) son considerados de alto riesgo para la neoplasia tiroidea.	B

EXPLORACIÓN FÍSICA

Recomendación Clave	GR*
Se recomienda un examen clínico cuidadoso y enfocado a la glándula tiroides y ganglios linfáticos cervicales, recordando buscar intencionadamente los siguientes datos: <ul style="list-style-type: none">• Volumen y consistencia de la glándula tiroides y adherencia a planos profundos• Localización, volumen y velocidad de crecimiento, consistencia y número de nódulos• Sensibilidad del cuello y/o dolor• Presencia de adenopatía cervical• Crecimiento de masa en cuello• Disfonía, disfagia o disnea• Dolor a la palpación en la parte anterior del cuello	B

ESTUDIOS DE LABORATORIO

Recomendación Clave	GR*
Los niveles séricos de TSH deben medirse en la evaluación inicial, para establecer si, se trata de nódulos autónomos o hiperfuncionantes	A

La medición de TSH se debe realizar como parte de la evaluación inicial del paciente con nódulo tiroideo: <ul style="list-style-type: none"> • Si la TSH es baja, realizar gamagrama con I¹²³ • Si la TSH es normal o elevada no debe realizarse gamagrama como estudio inicial 	A
Si TSH es: <ul style="list-style-type: none"> • baja (<0,5 uUI/ml), medir T4 libre y T3 libre y gamagrama • alta (>5,0 uUI/ml), medir T4 libre y anti-TPO 	A
No se recomienda la medición rutinaria de calcitonina en suero para paciente con nódulo tiroideo	A
Solo los pacientes con nódulo tiroideo que tengan antecedentes familiares de CMT o MEN-II serán candidatos a medición de calcitonina	A
No se recomienda realizar medición de Tg en pacientes con nódulo tiroideo	A

ESTUDIOS DE GABINETE

Recomendación Clave	GR*
Se debe realizar USG de tiroides, en todos los pacientes con nódulo tiroideo	A
El USG debe describir: localización del nódulo, tamaño, forma, bordes, patrón ecogénico, composición y, siempre que sea posible, patrón vascular	B
El USG, no debe utilizarse como estudio de tamizaje, salvo en zonas endémicas de BMN, en sujetos con historia familiar de cáncer tiroideo, neoplasia endocrina múltiple tipo 2, o en sujetos con historia de exposición a radiación	B
Las características ecográficas de alto riesgo para malignidad en un nódulo tiroideo son: <ol style="list-style-type: none"> 1. Hipoecogenicidad marcada 2. Márgenes espiculados o microlobulados 3. Microcalcificaciones 4. Crecimiento extratiroideo o adenopatía patológica 5. Bordes irregulares 6. Hipervascularidad 7. Relación altura/base 	B
No se recomienda el uso de medios de contraste en ecografía para la evaluación diagnóstica de los nódulos tiroideos	B

La RM y la TC, no se recomiendan para la evaluación rutinaria de los nódulos tiroideos	A
Considerar la TC y/o RM en casos de compresión de las vías respiratorias, la extensión subesternal, intratorácica o muy extensas	B

CRITERIOS PARA REALIZAR BAAF

Recomendación Clave	GR*
Se recomienda que un nódulo debe ser sometido a biopsia sólo si el nódulo tiene al menos un hallazgo ecográfico sospechoso o si el paciente tiene antecedentes personales de exposición a radiación o cáncer familiar de tiroides	C
El riesgo esperado de malignidad es de 50 a 90% de acuerdo con la presencia de 1 o más de los siguientes hallazgos (alto riesgo) -Hipoecogenicidad marcada -Margen espiculado o microlobulado - Microcalcificaciones - Forma más alta que ancha -Crecimiento extratiroideo o adenopatía patológica	C
Por lo que la presencia de uno de estos elementos obliga a realizar BAAF	
Para el examen deberá presentarse líquido para citológico y muestra obtenida por BAAF	A
Se recomienda derivar para estudiar y evaluar punción con aguja fina a todo paciente con nódulo tiroideo > 1 cm. sólido, 1.5-2,0 cm. mixto ó 5-10 mm con antecedentes de irradiación en la infancia, antecedentes familiares de cáncer de tiroides o con 2 ó más elementos ecográficos sospechosos	C
Criterios para realizar BAAF (ver cuadro 1): <ul style="list-style-type: none"> • nódulos ≥ 10mm con patrón ecográfico altamente sospechoso o de sospecha intermedia • nódulos con diámetro de entre 5-10 mm con patrón ecográfico sospechoso, considerando la preferencia del paciente 	A
Se recomienda BAAR para nódulos $\geq 1,5$ cm con patrón ecográfico de baja sospecha y que aumentan de tamaño o cuando están asociados con antecedentes de riesgo y cirugía previa de tiroides o terapia de ablación mínimamente invasiva La observación sin BAAF, también es una opción razonable	Débil
Se recomienda realizar BAAF en nódulos: 1. Que se acompañan de ganglios linfáticos sospechosos o diseminación extratiroidea y realizar evaluación citológica tanto del ganglio linfático como del nódulo	A

<ul style="list-style-type: none"> 2. Coexistentes con síntomas como disfonía 3. De pacientes con antecedente de cáncer de tiroides 	
No se requiere BAAF para diagnóstico de nódulo tiroideo cuando es puramente quístico	Fuerte
Se realiza BAAF de nódulo mixto o solido	B
La BAAF no se recomienda para los nódulos que son funcionales en la gammagrafía	B
<p>Se recomienda:</p> <ul style="list-style-type: none"> 1. Recabar muestra preferentemente de áreas vascularizadas 2. Considerar el equilibrio entre el riesgo de un diagnóstico potencialmente tardío y el de los procedimientos diagnósticos excesivos o la cirugía 3. No realizar biopsia de más de 2 nódulos en el mismo paciente 	C

INCIDENTALOMAS

Recomendación Clave	GR*
<p>Manejar los incidentalomas tiroideos según los criterios previamente descritos para realizar BAAF</p> <p>Realizar USG a los incidentalomas detectados por la TC o RM antes de considerar BAAF</p>	A
En nódulos tiroideos con estudio cito-histológico benigno, se recomienda reTEPir la punción (PAF) cuando el nódulo ha crecido >50% en volumen o 20% o más en 2 de 3 diámetros (mínimo 2mm). Si el nódulo no ha crecido contemplando los criterios previamente citados, se puede controlar en períodos de 3 a 5 años	C

TRATAMIENTO

Recomendación Clave	GR
El nódulo debe repuncionarse cuando se obtiene un resultado no diagnostico (Bethesda 1)	Fuerte
Cuando la muestra de biopsia es insatisfactoria para el análisis citológico (categoría 1 de Bethesda), se recomienda reTEPir la BAAF dirigida por ecografía 3 a 6 meses después	B

Los pacientes con nódulos en crecimiento que son benignos después de la BAAF deben ser monitoreados regularmente. La mayoría de los nódulos asintomáticos que demuestran crecimiento modesto deben ser seguidos sin intervención. Si el nódulo es benigno en la citología, no se requieren más estudios diagnósticos inmediatos, ni tratamiento (ver cuadro 2)	Fuerte
La cirugía debe ser considerada para los nódulos cuya citología inicial fue indeterminada o insatisfactoria que progresan con el tiempo	B
Debido al mayor riesgo de malignidad, se puede preferir la tiroidectomía total en pacientes con nódulos indeterminados que son citológicamente sospechosos de malignidad, positivos para mutaciones específicas conocidas de carcinoma, ecográficamente sospechosas o grandes (>4cm), o en pacientes con carcinoma familiar de tiroides o antecedentes de exposición a la radiación	Fuerte
Puede repetirse la BAAF guiada por ultrasonido y, si está disponible, evaluación citológica in situ para lesiones indeterminadas de bajo riesgo (lesión folicular/atipia de significado indeterminado, posible neoplasia-atipia no diagnóstica, lesión indeterminada de bajo riesgo)	B
Considerar los recursos técnicos disponibles y las preferencias del paciente	D
Resultados de Bethesda IV, V y VI son compatibles con neoplasia, por lo que se recomienda ver guía de práctica clínica correspondiente con el diagnóstico histopatológico definitivo	Punto de buena practica

TERAPIA SUPRESORA

Recomendación Clave	GR*
No se recomienda utilizar terapia supresora con levotiroxina	A

TRATAMIENTO CON RADIOYODO

Recomendación Clave	GR*
En pacientes ancianos, frágiles o con alto riesgo quirúrgico el I ¹³¹ puede representar una opción terapéutica	D

APLICACIÓN PERCUTANEA DE ETANOL

Recomendación Clave	GR*
Se recomienda el uso PEI como tratamiento para lesiones quísticas benignas recidivantes	B
La PEI no se recomienda para nódulos sólidos, ya sean hiperfuncionantes o no, o para BMN. Este procedimiento puede ser considerado para nódulos calientes que presentan síntomas de compresión sólo cuando no se pueden acceder a otras modalidades de tratamiento	A

SEGUIMIENTO

Recomendación Clave	GR*
Nódulos con resultado benigno, realizar USG al año, cuando no existieron cambios realizar seguimiento con UGS cada 2 años	Débil
Nódulos que cumplan todos los siguientes: <ol style="list-style-type: none"> 1. Seguimiento de dos años 2. Sometidos a BAAF con resultado benigno 3. Sin cambios clínicos 4. Patrón ecográfico de baja o muy baja sospecha <p>Pueden ser egresados de la unidad para control en primer nivel y nueva valoración en caso necesario</p>	Débil
Se requiere reTEPir BAAF en nódulos: <ol style="list-style-type: none"> 1. Con citología benigna y características ecográficas sospechosas 2. Con crecimiento documentado 3. Desarrollo de características ecográficas sospechosas 	A
En los casos de citología benigna, la PAAF debe reTEPirse cuando los nódulos presentan un crecimiento significativo (> 50% en comparación con el volumen inicia)	C
El seguimiento de lesiones indeterminadas de alto riesgo (lesión de patrón folicular, lo que sugiere neoplasia folicular, posible neoplasia/sugestiva de neoplasia folicular, o lesión indeterminada de alto riesgo), realizar seguimiento clínico cercano, pero sólo después de consultas multidisciplinarias y discusión de las opciones de tratamiento con el paciente	C
Cuando el nódulo produce: presión en el cuello, disfagia, sensación de ahogo, problemas respiratorios especialmente en posición supina, disnea de ejercicio, ronquera o dolor, la cirugía indicada es la lobectomía más istmectomía para nódulo único y tiroidectomía casi total para los BMN independientemente si el paciente está eutiroideo o hipertiroideo	B

NODULO TIROIDEO EN EL EMBARAZO

Recomendación Clave	GR*
La evaluación de nódulos tiroideos en mujeres embarazadas se realiza de la misma manera que para mujeres no embarazados	A
Para los nódulos tiroideos que crecen sustancialmente o se vuelven sintomáticos durante el embarazo, se recomienda el seguimiento con ultrasonido y BAAF	A
Si la BAAF muestra hallazgos citológicos indeterminados, recomendamos monitorear y posponer la cirugía hasta después del parto	B
Para mujeres con niveles séricos suprimidos de TSH que persisten más allá de las 16 semanas de gestación, la BAAF puede ser diferida hasta después del embarazo y el cese de la lactancia. En ese momento, se puede realizar un escaneo de radionúclidos para evaluar la función del nódulo si la TSH sérica permanece suprimida.	Fuerte
El uso de agentes radiactivos para fines diagnósticos, así como terapéuticos está contraindicado en mujeres embarazadas, deberá posponerse hasta después del parto y lactancia	A

*Grado de Recomendación

3. CUADROS O FIGURAS

Cuadro 1. Patrón ecográfico, estimador de riesgo de malignidad y BAAF para nódulo tiroideo

Patrón ecográfico	Características ecográficas	Riesgo estimado de malignidad (%)	Tamaño de corte de BAAF (dimensión de tamaño)
Altamente sospechoso	Nódulo hipoecoico sólido o componente hipoecoico sólido de un nódulo parcialmente quístico con una o más de las siguientes características: márgenes irregulares (infiltrativos, micro-lobulados), micro-calcificaciones, más alto que ancho, calcificaciones de los bordes con pequeño componente de tejido blando extruido, evidencia de extensión extratiroidea (ETE)	>70-90 ^a	Recomendar BAAF a \geq 1 cm
Sospecha intermedia	Nódulo sólido hipoecoico con márgenes lisos sin micro-calcificaciones, ETE, o más alto que ancho	10-20	Recomendar BAAF a \geq 1 cm
Baja sospecha	Nódulo isoecoico vs nódulo sólido hipoecoico, o nódulo parcialmente quístico con áreas sólidas excéntricas, sin micro-calcificación, margen irregular o ETE, o más alto que ancho	5-10	Recomendar BAAF a \geq 1.5 cm
Muy baja sospecha	Nódulos espongiiformes o parcialmente quísticos sin ninguna de las características ecográficas descritas en los patrones de sospecha baja, intermedia o alta	< 3	Considerar BAAF a \geq 2 cm Observación con BAAF es también una opción razonable
Benigna	Nódulos puramente quísticos (sin componente sólido)	<1	Sin biopsia ^b

Se recomienda la FNA guiada por USG para los ganglios linfáticos cervicales que son sonográficamente sospechosos de cáncer de tiroides (ver Tabla 7).

^a La estimación se deriva de centros de alto volumen, el riesgo general de malignidad puede ser menor dada la variabilidad interobservador en la ecografía.

^b La aspiración del quiste puede ser considerada para el drenaje sintomático o cosmético. ETE, extensión extratiroidea

Cuadro 2. Categorías diagnósticas de la clasificación de Bethesda.

Correlación citohistológica

Categoría 1: No diagnóstica/ insatisfactoria: Las punciones que se incluyen dentro de esta categoría son debidas principalmente a un problema de muestra (cantidad o calidad). Suponen un 10-20% de las punciones. Suelen ser debidas a punciones con material hemático, extendidos acelulares, extendidos constituidos exclusivamente por macrófagos o extendidos secos, por mala fijación en los que no es posible distinguir el detalle celular. Para considerar una punción valorable debe contener al menos 6 grupos con al menos 10 células foliculares cada uno.

Categoría 2: Benigna: se incluyen dentro de esta categoría lesiones con bajo riesgo de neoplasia, como bocio coloide, tiroiditis, nódulo hiperplásico, etc.

La entidad más frecuente es *la hiperplasia nodular* cuya PAAF se caracteriza por extendidos con abundante coloide, grupos de células foliculares típicas en monocapa y celularidad histiocitaria.

Categoría 3: Atipia de significado indeterminado/Lesión folicular de significado indeterminado:

Dentro de esta categoría se incluyen el AUS: Atipia de significado incierto y el FLUS: Lesión folicular de significado indeterminado. No todos los casos sugieren lesión folicular. Son punciones que o por problemas técnicos (extensiones gruesas, coagulación/hemorragia, desecación o tinciones defectuosas) o problemas morfológicos, no se pueden clasificar dentro de la categoría de benigna, sospechosa o malignas. Los problemas morfológicos suelen corresponder a celularidad cuantitativamente escasa en la que se observan microfóliculos o células de Hurthe, presencia de células linfoides, que nos plantean diagnóstico diferencial con un linfoma o presencia de células con agrandamiento nuclear y anisocariosis difíciles de diferenciar entre un tumor maligno y otras entidades como tiroiditis de Hashimoto. Se debe reTEPir la PAAF a un intervalo apropiado ya que un 20-25% de estas lesiones se volverán a clasificar en una segunda punción como AUS/FLUS con un riesgo de ser una lesión maligna en un 5-10%.

Categoría 4: Neoplasia folicular/Sospechosa de neoplasia folicular: En incluyen en esta categoría casos en los que se observa una proliferación folicular que puede corresponder histológicamente a un carcinoma folicular. Un 2% de estas lesiones serán malignas en piezas quirúrgicas La PAAF de estas lesiones se caracteriza por una abundante celularidad folicular, de patrón microfolicular y escaso coloide, La punción no distingue entre una adenoma y un carcinoma folicular por lo que es necesario estudio histológico para precisarlo. Microscópicamente tanto un adenoma como un carcinoma folicular son tumores bien delimitados, encapsulados de superficie carnosa, de los que es necesario incluir numerosas secciones del tumor en relación con la cápsula ya que los únicos criterios diagnósticos de carcinoma folicular son la invasión de la cápsula y la embolización vascular, independientemente de la atipia citológica de la lesión

Categoría 5: Lesión sospechosa de malignidad: Incluye lesiones con datos citológicos altamente sospechosos de malignidad pero no suficientes para concluir un diagnóstico. Incluye lesiones sospechosas de carcinoma papilar (el 75% son variantes foliculares de carcinoma papilar), lesiones sospechosas de carcinoma medular o de otro tipo de malignidades (linfoma metástasis de otro tumor) y lesiones sospechosas de malignidad pero con necrosis o ausencia de celularidad.

Categoría 6: Maligno: Incluye casos con características citológicas concluyentes de malignidad dentro de las que se incluye carcinoma papilar y sus variantes, carcinoma medular, carcinoma anaplasico linfoma y metástasis.

Los hallazgos citológicos diagnósticos de *carcinoma papilar* son nucleares. Suelen ser extendidos con abundante celularidad, escaso coloide, que muestran células con núcleos grandes, con superposición nuclear que muestran aclaramiento de la cromatina y acentuación de la membrana nuclear, dando aspecto en vidrio esmerilado, con núcleos vacíos, pálidos, que muestran hendiduras o pseudoinclusiones nucleares. Microscópicamente son tumores mal definidos, pero circunscritos, con borde irregular a veces con con degeneración quística, con superficie de corte parduzca o grisacea. Histológicamente pueden mostrar diversos patrones dentro del mismo tumor, papilar, sólido, trabecular, folicular o quístico, con papilas complejas, arborizadas, ramificadas y estrechas, con coloide denso hipereosinófilo, y células que muestran núcleos con características descritas anteriormente. Se observan cuerpos de psamoma hasta en el 50% de los casos