

INSTITUTO MEXICANO DEL SEGURO SOCIAL
DIRECCION DE PRESTACIONES MÉDICAS
UNIDAD DE ATENCION MÉDICA
COORDINACIÓN DE UNIDADES MÉDICAS DE ALTA ESPECIALIDAD
COORDINACIÓN TÉCNICA DE EXCELENCIA CLÍNICA

GUÍA DE PRÁCTICA CLÍNICA

GPC

Actualización
2016

DIAGNÓSTICO Y TRATAMIENTO DEL DERRAME PLEURAL

GUÍA DE REFERENCIA RÁPIDA

CATÁLOGO MAESTRO DE GUÍAS DE PRÁCTICA CLÍNICA: IMSS-243-09

Durango 289- 1A Colonia Roma
Delegación Cuauhtémoc, 06700 México, DF.
Página Web: www.imss.gob.mx

Publicado por Instituto Mexicano del Seguro Social
© Copyright **Instituto Mexicano del Seguro Social** “Derechos Reservados”. Ley Federal de Derecho de Autor

Editor General
Coordinación Técnica de Excelencia Clínica
Coordinación de Unidades Médicas de Alta Especialidad
2016

La guía de referencia rápida tiene como objetivo proporcionar al usuario las **recomendaciones clave** de la guía **Diagnóstico y tratamiento del derrame pleural**, seleccionadas con base a su impacto en salud por el grupo desarrollador, las cuales pueden variar en función de la intervención de que se trate, así como del contexto regional o local en el ámbito de su aplicación.

Para mayor información, se sugiere consultar la guía en su versión extensa de **“Evidencias y Recomendaciones”** en el Catálogo Maestro de Guías de Práctica Clínica, la cual puede ser descargada de Internet en:

<http://imss.gob.mx/profesionales-salud/gpc>
<http://www.cenetec.salud.gob.mx/contenidos/gpc/catalogoMaestroGPC.html>

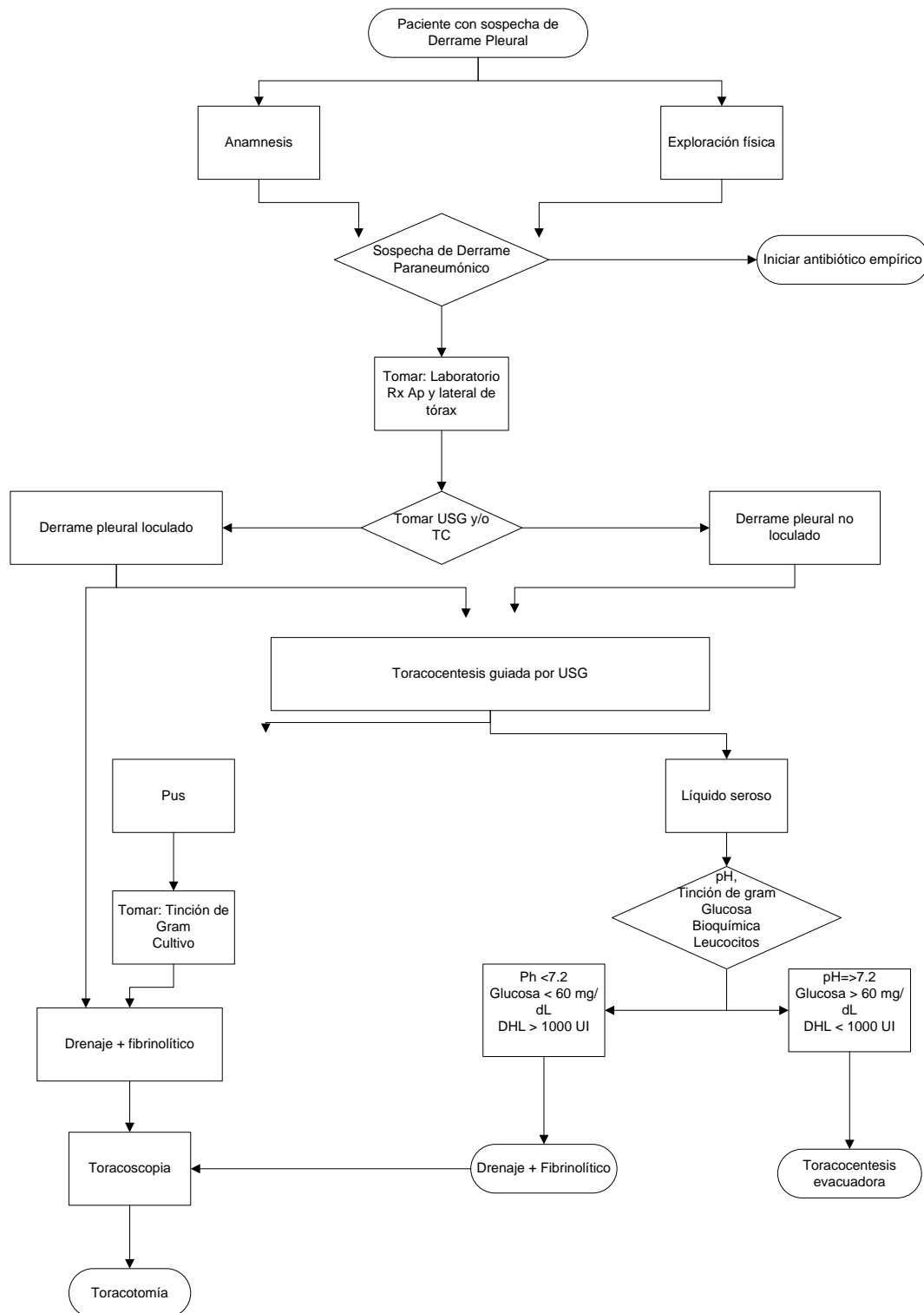
Debe ser citado como: **Diagnóstico y tratamiento del derrame pleural.**

<http://imss.gob.mx/profesionales-salud/gpc>
<http://www.cenetec.salud.gob.mx/contenidos/gpc/catalogoMaestroGPC.html>

ISBN en trámite

1. DIAGRAMAS DE FLUJO

Algoritmo 1. Diagnóstico y manejo del derrame pleural (DP)



2. INTERVENCIÓN

DIAGNÓSTICO

Recomendación Clave	GR*
En pacientes con sospecha de derrame pleural, debe realizarse una exploración física completa en la que a nivel de tórax se integre el síndrome de derrame pleural, y buscar otros datos clínicos que orienten a causas secundarias o sistémicas del mismo.	D SIGN <i>Porcel J M, 2013.</i>
Ante la sospecha de derrame pleural en población pediátrica, se debe solicitar estudio de imagen radiografía (PA) o bien ultrasonido, para confirmar el diagnóstico.	FUERTE GRADE <i>Strachan R E, 2011.</i>
Algunos pacientes pueden presentar otros datos clínicos que orientan a una causa específica, por lo que se recomienda realizar historia clínica completa en la que se interroguen enfermedades sistémicas. (Cuadro 2).	D SIGN <i>Porcel J M, 2013.</i>
Los estudios de laboratorio recomendados para la evaluación inicial y seguimiento en el DP de tipo infeccioso son biometría hemática (BH) y proteína C reactiva (PCR).	FUERTE GRADE <i>Hansson L O, 1997.</i>
La elevación de los leucocitos y la elevación de los niveles de PCR en pacientes con neumonía después de 3 días, puede indicar progresión a infección pleural.	C SIGN <i>BTS Pleural Disease Guideline 2010.</i>
En población pediátrica la BH y PCR deben solicitarse de manera inicial y como seguimiento en aquellos casos en los que presenten fiebre persistente y no respondan al tratamiento.	FUERTE GRADE <i>Strachan R E, 2011.</i>
En pacientes con sospecha clínica de derrame pleural se recomienda realizar en primer lugar radiografía de torax (PA y Lateral). En casos de derrame pleural mínimo, solicitar una radiografía en posición de decúbito lateral del lado afectado.	B GRADE <i>Villena V, 2014. BTS Pleural Disease Guideline 2010.</i>
El ultrasonido detecta líquido pleural septado con mayor sensibilidad que la TC. Realizar ultrasonido en pacientes con DP en quienes se requiera identificar loculaciones, engrosamiento pleural o en derrames pleurales pequeños; así como para guiar una	C SIGN <i>BTS Pleural</i>

toracocentesis.	<i>Disease Guideline 2010.</i>
La TC debe ser realizada para la evaluación del derrame pleural de tipo exudativo sin diagnóstico y puede ser útil para distinguir engrosamientos pleurales benignos de los malignos.	C SIGN <i>BTS Pleural Disease Guideline 2010.</i>
La TC debe ser reservada para casos mas complicados por ejemplo, aquellos para caracterizar la extensión de enfermedad parenquimatosa y/o la presencia y localización de un absceso pulmonar que pueda impactar la decisión de tratamiento quirúrgico y en los que la calidad de ultrasonido es inadecuada. En población pediátrica realizar la TC en aquellos casos en los que falló el tratamiento inicial.	C Oxford <i>Islam S, 2012.</i> FUERTE GRADE <i>Strachan R E, 2011.</i>
En población pediátrica, el primer estudio de imagen que se debe solicitar para evaluar el DP es la radiografía de tórax (PA y lateral) y posteriormente, si se sospecha de derrame pleural complicado o empiema, se debe solicitar ultrasonido, ya que puede ayudar a identificar loculaciones y componentes sólidos de procesos inflamatorios que pueden ayudar a dirigir el manejo.	C Oxford <i>Islam S, 2012.</i> FUERTE GRADE <i>Strachan R E, 2011.</i>
Realizar toracocentesis en pacientes adultos o pediátricos con DP unilateral, con sospecha de exudado, con un DP >10mm de profundidad o con datos de sepsis de origen pulmonar. Se debe realizar estudios bioquímicos. (Cuadro 3 y 4)	C SIGN <i>BTS Pleural Disease Guideline 2010.</i>
Ante la sospecha de un DP infeccioso debe tomarse hemocultivo y cultivos de LP.	C SIGN <i>BTS Pleural Disease Guideline 2010.</i>
Tomar 50 ml de LP con aguja de 21G y enviar una parte en una jeringa heparinizada a gasometria, 5 ml a bacteriología, 2-5 ml a citoquímico y tinción de Gram, 20-40 ml a citológico de ser necesario. No se recomienda tomar volúmenes mayores.	C SIGN <i>BTS Pleural Disease Guideline 2010.</i>

Si se sospecha de infección el LP puede ser enviado en frascos de hemocultivo lo cual incrementa la precisión diagnóstica, particularmente en caso de anaerobios.	D SIGN <i>BTS Pleural Disease Guideline 2010.</i>
Se recomienda utilizar los Criterios de Light para diferenciar entre exudado o trasudado. (Cuadro 4)	MODERADA GRADE <i>Villena V, 2014. BTS Pleural Disease Guideline 2010.</i>
Se recomienda realizar citología en caso de sospechar malignidad y repetirla solo cuando el resultado inicial es negativo y añadir toma de muestras mediante biopsia.	B SIGN <i>BTS Pleural Disease Guideline 2010.</i> MODERADA GRADE <i>Villena V, 2014</i>
Se recomienda la toma de biopsia guiada por TC cuando se sospecha de DP maligno y se observa en LP pH y glucosa bajos. (Cuadro 5)	MODERADA GRADE <i>Villena V, 2014.</i>
Cuando está disponible se recomienda tomar ADA para el diagnóstico de TB pleural.	MODERADA GRADE <i>Liang QL, 2008</i>

TRATAMIENTO

Recomendación Clave	GR*
El tratamiento antibiótico debe comenzar de forma empírica y precoz, incluyendo cobertura para anaerobios y ajustarlo al resultado de los cultivos.	FUERTE GRADE <i>Villena V,2014</i>
En pacientes con alergia a la penicilina utilizar clindamicina sola o en combinación con una quinolona y/o cefalosporina de tercera generación.	D SIGN <i>BTS Pleural Disease Guideline 2010.</i>

<p>Se recomienda iniciar manejo antibiótico con penicilinas combinadas con inhibidores de beta-lactamasas o cefalosporinas de tercera generación.</p>	<p>B SIGN <i>BTS Pleural Disease Guideline 2010.</i></p>
<p>Iniciar manejo con vancomicina o linezolid si se sospecha o se confirma <i>S.aureus</i> meticilino-resistente o <i>S.pneumoniae</i> resistente a cefalosporinas. Los aminoglucósidos deben ser evitados ya que no presentan cobertura para <i>S.pneumoniae</i> ni adecuada penetración pleural.</p>	<p>DEBIL GRADE <i>Villena V, 2014</i></p>
<p>En población pediátrica se debe continuar el tratamiento 10 días después de la resolución de la fiebre y de 2 a 4 semanas en forma ambulatoria.</p>	<p>D OXFORD <i>Islam S, 2012</i></p>
<p>Los antibióticos macrólidos no se indican a menos que haya evidencia objetiva a favor o en un alto índice clínico de sospecha de patógenos “atípicos”.</p>	<p>FUERTE GRADE <i>BTS Pleural Disease Guideline 2010.</i></p>
<p>En los casos de de empiema o DP paraneumónico en donde su pH sea menor a 7.2, glucosa menor de 60 mg/dl y DHL mayor de 1.000 U/l. realizar drenaje torácico.</p>	<p>FUERTE GRADE <i>Villena V, 2014</i></p>
<p>El DP paraneumónico que no cumpla los criterios de pH menor a 7.2, glucosa menor de 60 mg/dl y DHL mayor de 1.000 U/l podría ser tratado solo con antibióticos y si la evolución clínica es buena.</p>	<p>B SIGN <i>BTS Pleural Disease Guideline 2010.</i></p>
<p>La mala evolución clínica durante el tratamiento con antibióticos, debe conducir a repetir toma de muestras de laboratorio, líquido pleural e incluso colocar sonda pleural.</p>	<p>B SIGN <i>BTS Pleural Disease Guideline 2010.</i></p>
<p>Al identificar la presencia de organismos por tinción de Gram y/o cultivo de una muestra de líquido pleural no purulento, indica que se ha establecido la infección pleural y debe conducir a drenaje torácico.</p>	<p>B SIGN <i>BTS Pleural Disease Guideline 2010.</i></p>
<p>Deben considerarse los siguientes criterios para determinar si es necesario drenar el derrame pleural: 1.-Presencia de síntomas clínicos 2.-Tamaño del derrame 3.-Presencia de loculaciones por estudios de imagen (radiografía tórax y ultrasonido).</p>	<p>C OXFORD <i>Islam S, 2012</i></p>

En pacientes con una colección pleural tabicada se deberá colocar drenaje torácico temprano.	C SIGN <i>BTS Pleural Disease Guideline 2010.</i>
Derrames masivos no infecciosos podrían ser drenados por toracocentesis y/o sonda pleural si se requiere mejorar los síntomas. (Cuadro 6)	C SIGN <i>BTS Pleural Disease Guideline 2010.</i>
No hay consenso sobre el tamaño óptimo para el drenaje pleural. El uso de cateter pleural de 10-14F será adecuado para la mayoría de los casos de derrame pleural infeccioso.	C SIGN <i>BTS Pleural Disease Guideline 2010.</i>
Se recomienda retiro de sonda pleural cuando se documente drenaje menor a 1-2 ml/kg/día en población infantil o menos de 200 ml/día en población adulta.	DÉBIL GRADE <i>Strahan R, 2011</i>
El retiro del drenaje torácico es apropiado después de la evidencia de mejoría clínica, disminución de los marcadores de inflamación y expansión pulmonar documentada por radiografía de tórax.	4 SIGN <i>BTS Pleural Disease Guideline 2010.</i>
Tras colocación de drenaje torácico la succión requerida debe mantenerse a un nivel de menos 10-20 cmH ₂ O.	D SIGN <i>BTS Pleural Disease Guideline 2010.</i>
Se recomienda en DP leve tratamiento conservador con antibiótico y puede considerarse una única toracocentesis evacuadora. (Cuadro 7)	D SIGN <i>Yilmaz E 2002, Chan PW 2000</i>
En niños se recomienda hacer un solo procedimiento, por lo que si va a requerir de estudio de LP debe realizarse al colocar una sonda de pleurostomía o al realizar la toracocentesis evacuadora.	FUERTE GRADE <i>Strachan R E, 2011</i>
La toracocentesis evacuadora debe realizarse con carácter urgente en pacientes con disnea moderada o severa, DP masivo y desplazamiento contralateral del mediastino.	FUERTE GRADE <i>Villena Garrido V, 2014</i>

<p>La evacuación debe efectuarse lentamente para evitar edema pulmonar de reexpansión, monitorizando la presión pleural durante la evacuación del líquido y en adultos con DP maligno hasta 1.5 L en una ocasión.</p>	<p>FUERTE GRADE BTS Pleural Disease Guideline 2010.</p>
<p>La toracocentesis evacuadora no se recomienda como única medida terapéutica en DP maligno, ya que solo generará mejoría transitoria, salvo en pacientes con expectativa de vida menor de un mes.</p>	<p>FUERTE GRADE Villena Garrido V, 2014 B SIGN BTS Pleural Disease Guideline 2010.</p>
<p>Se deben utilizar agentes fibrinolíticos como primera opción en aquellos pacientes diagnosticados con empiema o derrame pleural loculado . Las evidencias muestran que son eficaces y seguros en población adulta y pediátrica.</p>	<p>B OXFORD Saleem I, 2012</p>
<p>Se debe usar estreptoquinasa o alteplasa en el manejo del empiema en fase II, en población adulta y pediátrica donde no hay respuesta al manejo conservador. Cuando hay falla en el tratamiento se recomienda realizar manejo toracoscópico si se cuenta con el recurso.</p>	<p>C SIGN Faber D, 2012 D SIGN Gasior A, 2013</p>
<p>Efectuar el manejo quirúrgico por VATS cuando se determine que el DP se encuentre en fase fibrinopurulenta u organizada.</p>	<p>B OXFORD CENTRE Islam S, 2012</p>
<p>Se debe optar por manejo quirúrgico por VATS o toracotomía del empiema cuando el manejo con fibronólisis haya fracasado.</p>	<p>A OXFORD CENTRE Islam S, 2012</p>
<p>Se debe realizar la VATS en pacientes con DP persistente por más de dos semanas.</p>	<p>FUERTE GRADE Villena V,</p>

	2014
Se debe realizar la VATS en aquellos pacientes que persistan con sepsis asociada a colección pleural persistente.	C SIGN <i>BTS Pleural Disease Guideline 2010.</i>
Llevar a cabo la decorticación abierta cuando no se ha logrado una expansión pulmonar completa y exista fuga aérea o salida de pus de manera persistente a través del drenaje.	D SIGN <i>Imran M, 2014</i>
Se debe llevar a cabo la decorticación abierta, cuando exista falla en las anteriores maniobras terapéuticas, con la finalidad de reincorporar al paciente a sus actividades y sin secuelas.	D SIGN <i>Imran M, 2014 Andrade R, 2008</i>
Considerar la posibilidad de la ventana pleurocutánea en aquellos pacientes que, debido su condición clínica tenga alto riesgo de llevar a cabo una decorticación abierta.	D SIGN <i>Imran M, 2014</i>
Se debe solicitar apoyo inmediato a unidad de referencia de tercer nivel, en aquellos paciente que no han evolucionado satisfactoriamente a los procedimientos realizados de acuerdo a las posibilidades de su hospital.	D SIGN <i>Imran M, 2014</i>
Se deben usar sistemas digitales de drenaje o succión, en aquellos lugares donde se cuente con ellos. Figura 3.	A SIGN <i>Pompili C, 2014</i>

*Grado de Recomendación

3. CUADROS O FIGURAS

Cuadro 1. Precisión de los hallazgos clínicos para el diagnóstico de derrame pleural.

Hallazgo	Sensibilidad (%)	Especificidad (%)
Roce pleural	5.3	99
Asimetría en expansión torácica	74	91
Disminución de la resonancia vocal	76	88
Percusión matidez o submatidez	30-90	81-88
Disminución de los ruidos respiratorios	42-88	83-90
Estertores	56	62

Sanguil A, Wyrick K, Hallgren J. Diagnostic approach to pleural effusion. Am Fam Physician 2014; 90 (2): 99-104.

Cuadro 2. Signos y síntomas que sugieren una etiología del derrame pleural.

DATO CLÍNICO	ETIOLOGÍA
Ascitis	Cirrosis hepática
Distensión de venas del cuello	Falla cardíaca, pericarditis
Disnea al ejercicio	Falla cardíaca
Fiebre	Absceso abdominal, empiema, malignidad, neumonía, tuberculosis
Hemoptisis	Malignidad, embolismo pulmonar, tuberculosis
Hepatoesplenomegalia	Malignidad
Linfadenopatía	Malignidad
Ortopnea	Falla cardíaca, pericarditis
Edema periférico	Falla cardíaca
S3, galope	Falla cardíaca
Hinchazón de una extremidad inferior	Embolismo pulmonar
Pérdida de peso	Malignidad, tuberculosis

Sanguil A, Wyrick K, Hallgren J. Diagnostic approach to pleural effusion. Am Fam Physician 2014; 90 (2): 99-104.

Figura 1. Radiografía de tórax PA, derrame pleural izquierdo con signo del menisco (flecha blanca).

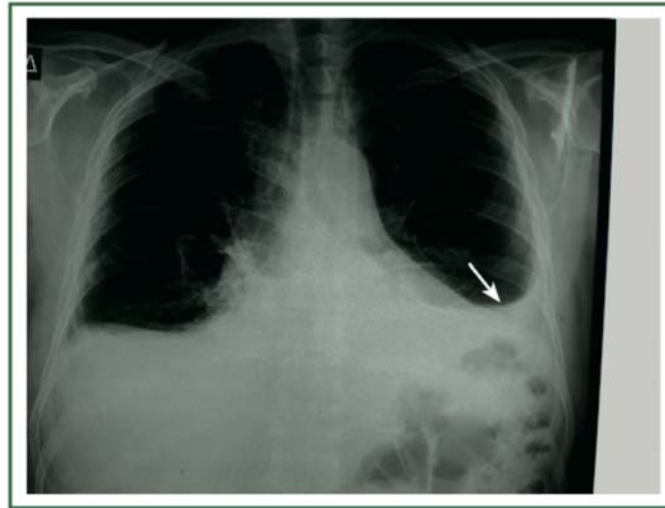
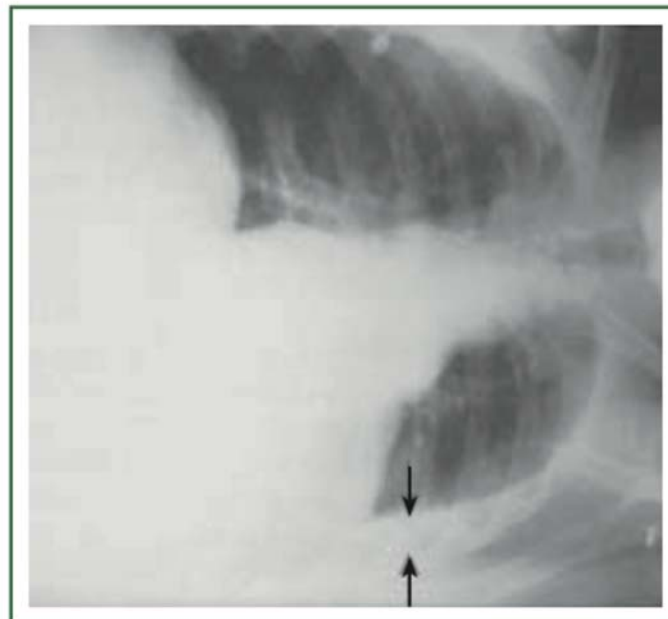


Figura 2. Radiografía de tórax en decúbito lateral izquierda, donde se demuestra la medición del desplazamiento del derrame pleural (flechas negras).



Cuadro 3. Criterios de Light.

	TRASUDADO	EXUDADO
Relación LDH pleural/suero	< 0.6	> 0.6
Relación proteínas pleural/suero	< 0.5	> 0.5
LDH en líquido pleural	> 2/3 partes del límite superior normal de DHL plasmática	> 2/3 partes del límite superior normal de DHL plasmática
Colesterol	< 43	> 43
Gradiente sérico pleural de albumina	> 1.2	< 1.2

Villena Garrido V, et al. Normativa sobre el diagnóstico y tratamiento del derrame pleural. Actualización. Arch Bronconeumol. 2014;50(6):235–249

Cuadro 4. Características del líquido pleural.

Trasudado	Exudado
<p>Frecuentes</p> <ul style="list-style-type: none"> -Falla de ventrículo derecho. -Cirrosis hepática. -Hipoalbuminemia. -Diálisis Peritoneal <p>Menos frecuentes</p> <ul style="list-style-type: none"> -Hipotiroidismo -Síndrome nefrótico -Estenosis mitral. -Tromboembolia pulmonar. <p>Causas Raras</p> <ul style="list-style-type: none"> -Pericarditis constrictiva. -Urinotórax -Obstrucción de vena cava superior. -Hiperestimulación ovárica. -Síndrome de Meigs. 	<p>Frecuentes</p> <ul style="list-style-type: none"> -Tuberculosis. -Malignidades. -Derrame paraneumónico. <p>Menos frecuentes</p> <ul style="list-style-type: none"> -Infarto pulmonar. -Artritis reumatoide. -Enfermedades autoinmunes. -Pancreatitis. -Derrame benigno post asbesto. <p>Causas Raras</p> <ul style="list-style-type: none"> -Drogas -Síndrome de uñas amarillas. -Infecciones fúngicas.

Hooper C, Y C Gary Lee, Nick Maskell. Investigation of a unilateral pleural effusion in adults: British Thoracic Society pleural disease guideline 2010. Thorax 2010; 65(Suppl 2): ii4eii17 (Guía)

Cuadro 5. Orientación diagnóstica del estudio del líquido pleural.

ESTUDIOS BIOQUIMICOS	SIGNIFICADO
LINFOCITOSIS > 50%	Se encuentra en tuberculosis, falla cardiaca, DP maligno
NEUTROFILOS	Se encuentra en derrame paraneumónico, embolismo pulmonar, TB aguda y DP benigna por asbesto.
EOSINOFILIA >10%	Se encuentra en derrame paraneumónico, DP inducido por fármacos, asbestosis, derrame pleural, Síndrome Churg-Strauss, linfoma, infarto pulmonar, enfermedad parasitaria.
PH < 7.3	Se encuentra en DP malignos, infecciones pleurales complicadas, enfermedades de tejido conectivo (artritis reumatoide) DP por TB y ruptura esofágica. Como dato aislado no diferencia entre estas causas.
pH > 7.6	Proteus sp provoca alcalinización
Hematocrito > 50%	Hemotórax
Glucosa < 3.4 mmol/l	Se encuentra en derrame paraneumónico, empiema, artritis reumatoide, tuberculosis, DP maligno, ruptura esofágica.
Triglicéridos > 110	Confirma quilotórax
Triglicérido 50-110 + Quilomicrones	Indica quilotórax
Amilasa LP/sérico > 1	Se encuentra en enfermedad pancreática, ruptura esofágica, embarazo ectópico roto, DP maligno.
NT-proBMP > 1500 pg/ml	Confirma origen cardiaco
ADA > 35 UI (adenosin desaminasa)	Confirma TB pulmonar

Villena Garrido V, et al. Normativa sobre el diagnóstico y tratamiento del derrame pleural. Actualización. Arch Bronconeumol. 2014;50(6):235-249

Cuadro 6. Indicaciones para la colocación de sonda pleural.

- *Neumotórax
- *Derrame pleural paraneumónico complicado y empiema
- *Derrame pleural maligno recidivante
- *Hemoneumotórax traumático
- *Postquirúrgico

Villena Garrido V, et al. Normativa sobre el diagnóstico y tratamiento del derrame pleural. Actualización. Arch Bronconeumol. 2014;50(6):235-249

Davies HE, Davies RJO, Davies CWH. Management of pleural infection in adults: British Thoracic Society pleural disease guideline. Thorax. 2010; 65(Suppl 2): ii41-ii53.

Cuadro 7. Medición del tamaño del derrame pleural.

LEVE	< 1/2 opacidad del hemitórax	< 1cm en Rx PA con paciente en decúbito lateral (lado afectado)	< 1/4 opacidad del hemitórax
MODERADO	>= 1/2 opacidad del hemitórax	1-2 cm	> 1/4 - < 1/2 opacidad del hemitórax
SEVERO	>= 2/3 partes opacidad del hemitórax	> 2 cm	> 1/2 opacidad del hemitórax

Proesmans M et al. Clinical outcome of parapneumonic empyema in children treated according to a standardized medical treatment. Eur J Pediatr (2014) 173:1339-1345

Islam S et al. The diagnosis and management of empyema in children: a comprehensive review from the APSA Outcomes and Clinical Trials Committee. Journal of Pediatric Surgery (2012) 47, 2101-2110

Cuadro 8. Dosis de fibrinolíticos para el manejo del derrame pleural paraneumónico.

FIBRINOLÍTICO	DOSIS	MEDIO DE INSTILACIÓN	DURACIÓN
Estreptoquinasa	250 000 UI En niños 10 000 a 20 000 UI por kg	50-100 ml de sol. Salina	C/24 hrs 3 dosis gasto de sonda <100 cc/24 hrs-adultos, < 2cc/kg/24 hrs-niños
Alteplasa (tPA)	10-40 MG 4 MG EN NIÑOS	20-200 ml. de Sol. Salina	c/24 hrs 3-6 dosis gasto de sonda < 100 cc/24 hrs o 2 cc/kg/24 hrs
Uroquinasa	100 000 a 125 000 UI 40 000 UI en niños >10 kg. 10 000 UI < 10 kg	20-100 ml de sol. Salina	C/12-24 hrs 3-6 dosis gasto de sonda < 100 cc/24 hrs-adultos, < 2cc/kg/24 hrs-niños

Una vez introducido el fibrinolítico lentamente por el tubo de drenaje se pinza entre 2-4 h. Posteriormente se deja drenar libremente o con una aspiración.

Strachan RE, Gulliver A, Martin A, McDonald T, Nixon G, Roseby R, et al. Paediatric Empyema Thoracis: Recommendations for Management. Med J Aust. 2011 Jul 18; 195 (2): 95.

Cuadro 9. Uso de fibrinolíticos.

CONTRAINDICACIONES	EFFECTOS ADVERSOS
Sangrado activo Cirugía reciente EVC hemorrágico reciente Fístula broncopleural Hipertensión arterial descontrolada Coagulopatía: INR > 4, TTP > 100” Plaquetas < 60 000 Embarazo	Sangrado y anemia subsecuente Dolor torácico Fiebre Náusea y vómito

Davies HE, Davies RJO, Davies CWH. Management of pleural infection in adults: British Thoracic Society pleural disease guideline. Thorax. 2010; 65(Suppl 2): ii41-ii53.

Figura 3. Sistema electrónico para drenaje pleural Thopaz-Medela.

Zisis C, Tsirogiani K, Lazaridis G, Lampaki S, Baka S, Mpoukovinas I, Karavasilis V, Kioumis I, Pitsiou G, et al. Chest drainage systems in use. Ann Transl Med 2015; 3(3):43.