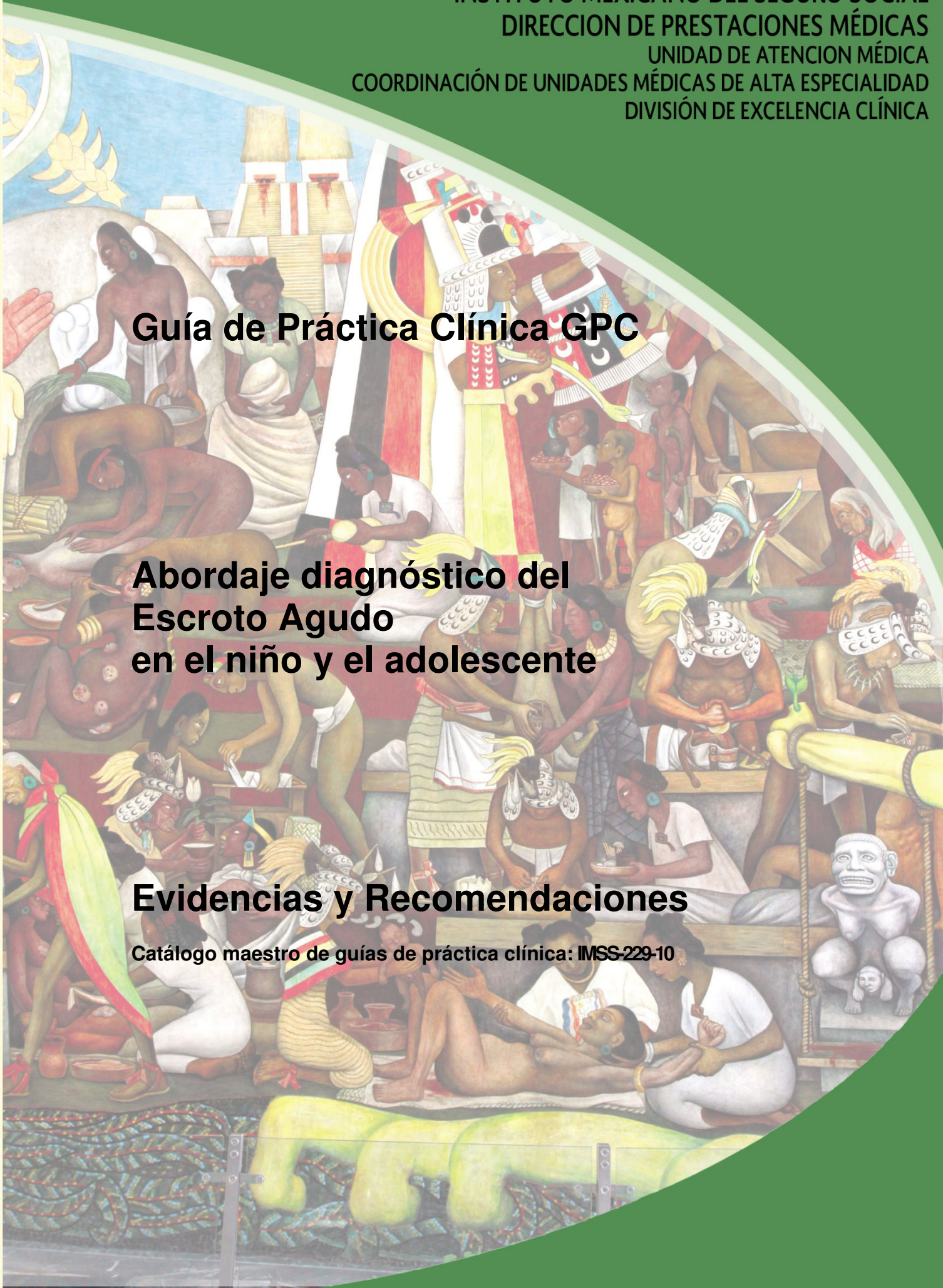


Guía de Práctica Clínica GPC

Abordaje diagnóstico del Escroto Agudo en el niño y el adolescente

Evidencias y Recomendaciones

Catálogo maestro de guías de práctica clínica: IMSS-229-10





INSTITUTO MEXICANO DEL SEGURO SOCIAL
SEGURIDAD Y SOLIDARIDAD SOCIAL

DIRECTOR GENERAL

MTRO. DANIEL KARAM TOUMEH

DIRECTOR DE PRESTACIONES MÉDICAS

DR. SANTIAGO ECHEVARRÍA ZUNO

TITULAR DE LA UNIDAD DE ATENCIÓN MÉDICA

DR. FERNANDO JOSÉ SANDOVAL CASTELLANOS

COORDINADOR DE UNIDADES MÉDICAS DE ALTA ESPECIALIDAD

DR. JOSÉ DE JESÚS GONZÁLEZ IZQUIERDO

COORDINADORA DE ÁREAS MÉDICAS

DRA. LETICIA AGUILAR SÁNCHEZ

COORDINADOR DE PLANEACIÓN DE INFRAESTRUCTURA MÉDICA

DR. SERGIO ALEJANDRO MORALES ROJAS

TITULAR DE LA UNIDAD DE EDUCACIÓN, INVESTIGACIÓN Y POLÍTICAS EN SALUD

DR. ALBERTO LIFSHITZ GUINZBERG

COORDINADOR DE POLÍTICAS DE SALUD

DR. LEOPOLDO CANDELAS MONDRAGÓN

COORDINADORA DE EDUCACIÓN

DR. SALVADOR CASARES QUERALT

COORDINADOR DE INVESTIGACIÓN EN SALUD

DR. FABIO ABDEL SALAMANCA GÓMEZ

COORDINADOR DE PLANEACIÓN EN SALUD

LIC. MIGUEL ÁNGEL RODRÍGUEZ DÍAZ PONCE

TITULAR DE LA UNIDAD DE SALUD PÚBLICA

DR. ÁLVARO JULIÁN MAR OBESO

COORDINADORA DE PROGRAMAS INTEGRADOS DE SALUD

DRA. IRMA HORTENSIA FERNÁNDEZ GÁRATE

COORDINADOR DE VIGILANCIA EPIDEMIOLÓGICA Y APOYO EN CONTINGENCIAS

DR. VÍCTOR HUGO BORJA ABURTO

COORDINADOR DE SALUD EN EL TRABAJO

DR. RAFAEL RODRÍGUEZ CABRERA

COORDINADOR DE CONTROL TÉCNICO DE INSUMOS

DR. RODOLFO A. DE MUCHA MACÍAS

Durango 289- 1A Colonia Roma
Delegación Cuauhtémoc, 06700 México, DF.
Página Web: www.imss.gob.mx

Publicado por IMSS
© Copyright IMSS "Derechos Reservados". Ley Federal de Derecho de Autor

Editor General
División de Excelencia Clínica
Coordinación de Unidades Médicas de Alta Especialidad

Esta guía de práctica clínica fue elaborada con la participación de las instituciones que conforman el Sistema Nacional de Salud, bajo la coordinación del Centro Nacional de Excelencia Tecnológica en Salud. Los autores han hecho un esfuerzo por asegurarse de que la información aquí contenida sea completa y actual; por lo que asumen la responsabilidad editorial por el contenido de esta guía, declaran que no tienen conflicto de intereses y en caso de haberlo lo han manifestado puntualmente, de tal manera que no se afecte su participación y la confiabilidad de las evidencias y recomendaciones.

Las recomendaciones son de carácter general, por lo que no definen un curso único de conducta en un procedimiento o tratamiento. Las recomendaciones aquí establecidas, al ser aplicadas en la práctica, podrían tener variaciones justificadas con fundamento en el juicio clínico de quien las emplea como referencia, así como en las necesidades específicas y preferencias de cada paciente en particular, los recursos disponibles al momento de la atención y la normatividad establecida por cada Institución o área de práctica.

En cumplimiento de los artículos 28 y 29 de la Ley General de Salud; 50 del Reglamento Interior de la Comisión Interinstitucional del Cuadro Básico y Catálogo de Insumos del Sector Salud y Primero del Acuerdo por el que se establece que las dependencias y entidades de la Administración Pública Federal que presten servicios de salud aplicarán, para el primer nivel de atención médica el cuadro básico y, en el segundo y tercer nivel, el catálogo de insumos, las recomendaciones contenidas en las GPC con relación a la prescripción de fármacos y biotecnológicos, deberán aplicarse con apego a los cuadros básicos de cada Institución.

Este documento puede reproducirse libremente sin autorización escrita, con fines de enseñanza y actividades no lucrativas, dentro del Sistema Nacional de Salud. Queda prohibido todo acto por virtud del cual el Usuario pueda explotar o servirse comercialmente, directa o indirectamente, en su totalidad o parcialmente, o beneficiarse, directa o indirectamente, con lucro, de cualquiera de los contenidos, imágenes, formas, índices y demás expresiones formales que formen parte del mismo, incluyendo la modificación o inserción de textos o logotipos.

Deberá ser citado como: **Abordaje diagnóstico de escroto agudo en niños y adolescentes**, México: Instituto Mexicano del Seguro Social, 2011.

Esta guía puede ser descargada de Internet en: <http://www.imss.gob.mx/profesionales/guiasclinicas/gpc.htm>

N44: Torsión del testículo

N45: orquitis y epididimitis

GPC: Abordaje diagnóstico del Escroto Agudo en el niño y el adolescente

AUTORES Y COLABORADORES

Coordinadores:

Dra. Aidé María Sandoval Mex	Médico Pediatra	Instituto Mexicano del Seguro Social	Coordinador de programas médicos
------------------------------	-----------------	--------------------------------------	----------------------------------

Autores:

Dra. Blanca De Castilla Ramírez	Médico Cirujano Pediatra	Instituto Mexicano del Seguro Social	Médico adscrito a la UMAE Hospital de Pediatría, CMN SXXI. México DF.
Dra. Alma Leticia Díaz Popoca	Medico Radiólogo	Instituto Mexicano del Seguro Social	Médico adscrito al Hospital de Pediatría, CMN SXXI. México DF.
Dra. María Alejandra Domínguez Cocco	Médico Cirujano Pediatra	Instituto Mexicano del Seguro Social	Médico adscrito al Hospital General Regional No.36, San Alejandro Puebla, Puebla
Dr. José Martín Tolosa Kuk	Médico Cirujano Pediatra	Instituto Mexicano del Seguro Social	Médico adscrito al Hospital General Regional No.1, Mérida Yucatán
Dra. Dalia Irene Rodríguez Siller	Médico Cirujano Pediatra	Instituto Mexicano del Seguro Social	Médico adscrito al Hospital General de Zona No.33, Monterrey, Nuevo León
Dr. José de Jesús Segura Castro	Médico Cirujano Pediatra	Instituto Mexicano del Seguro Social	Médico adscrito a la UMAE No.48, jefe del servicio de cirugía pediátrica Hospital de Gineco Pediatría, León Guanajuato.
Dra. Aidé María Sandoval Mex	Médico Pediatra	Instituto Mexicano del Seguro Social	Coordinadora de Programas Médicos/ Coordinación de UMAE, División de Excelencia Clínica. México D.F.

Validación interna:

Dr. Julián Alberto Saldaña Cortés	Médico Cirujano Pediatra	Instituto Mexicano del Seguro Social	Médico adscrito a la UMAE Hospital de Pediatría, CMNO. Zapopan, Jalisco.
-----------------------------------	--------------------------	--------------------------------------	--

Validación externa:

Dr. <Nombre>	<Especialidad>	<Institución>	<Cargo/Unidad>
--------------	----------------	---------------	----------------

ÍNDICE

AUTORES Y COLABORADORES	4
1. CLASIFICACIÓN	6
2. PREGUNTAS A RESPONDER EN ESTA GUÍA	7
3. ASPECTOS GENERALES	8
3.1 ANTECEDENTES	8
3.2 JUSTIFICACIÓN	8
3.3 PROPÓSITO	9
3.4 OBJETIVO DE ESTA GUÍA	9
3.5 DEFINICIÓN	10
4. EVIDENCIAS Y RECOMENDACIONES	11
4.1 PREVENCIÓN SECUNDARIA	12
4.1.1 FACTORES DE RIESGO Y EPIDEMIOLOGÍA	12
4.2 DIAGNÓSTICO	18
4.2.1 DIAGNÓSTICO CLÍNICO (VER CUADRO 1 Y 2)	18
4.3 AUXILIARES DIAGNOSTICOS (VER CUADRO 3,4 Y 5)	27
4.4 CRITERIOS DE REFERENCIA	34
4.4.1 TÉCNICO-MÉDICOS	34
4.4.1.1 REFERENCIA AL SEGUNDO Y TERCER NIVEL DE ATENCIÓN	34
5. ANEXOS	35
5.1 PROTOCOLO DE BÚSQUEDA	35
5.2 SISTEMAS DE CLASIFICACIÓN DE LA EVIDENCIA Y FUERZA DE LA RECOMENDACIÓN	36
5.3 CLASIFICACIÓN O ESCALAS DE LA ENFERMEDAD	38
5.4 ALGORITMOS	42
6. BIBLIOGRAFÍA	43
7. AGRADECIMIENTOS	45
8. COMITÉ ACADÉMICO	46

1. CLASIFICACIÓN

Catálogo maestro: IMSS-229-10	
Profesionales de la salud.	Médico cirujano pediatra, Médico Radiólogo, Médico Pediatra
Clasificación de la enfermedad	N44 Torsión del testículo, N45: orquitis y epididimitis
Categoría de GPC.	Primer, segundo y tercer nivel de atención médica
Usuarios potenciales.	Médico familiar, Médico Pediatra, Médico Cirujano Pediatra, Médico de Urgencia médico quirúrgicas
Tipo de organización desarrolladora.	Instituto Mexicano del Seguro Social
Población blanco.	Hombres mayores de 3 meses hasta los 15 años de edad
Fuente de financiamiento / patrocinador.	Instituto Mexicano del Seguro Social
Intervenciones y actividades consideradas.	Diagnóstico oportuno, de certeza y diferencial
Impacto esperado en salud.	Diagnóstico oportuno, disminución de complicaciones y secuelas a largo plazo, mejorar la calidad de vida
Metodología1.	Adopción de guías de práctica clínica o elaboración de guía de nueva creación: revisión sistemática de la literatura, recuperación de guías internacionales previamente elaboradas, evaluación de la calidad y utilidad de las guías/revisiones/otras fuentes, selección de las guías/revisiones/otras fuentes con mayor puntaje, selección de las evidencias con nivel mayor, de acuerdo con la escala utilizada, selección o elaboración de recomendaciones con el grado mayor de acuerdo con la escala utilizada.>
Método de validación y adecuación.	Enfoque de la GPC: responder preguntas clínicas mediante la adopción de guías Elaboración de preguntas clínicas. Métodos empleados para coleccionar y seleccionar evidencia. Protocolo sistematizado de búsqueda: Revisión sistemática de la literatura. Búsquedas mediante bases de datos electrónicas. Búsqueda de guías en centros elaboradores o ó compiladores. Búsqueda manual de la literatura. Número de fuentes documentales revisadas: Guías seleccionadas: 2 Estudios de cohorte y transversales: 8 Ensayos controlados aleatorizados: no aplica Reporte de casos: 2 Otras fuentes seleccionadas: 17
Método de validación	Validación del protocolo de búsqueda: Instituto Mexicano del Seguro Social. Método de validación de la GPC: validación por pares clínicos. Validación interna: Instituto Mexicano del Seguro Social. Validación externa: Verificación final:
Conflicto de interés	Todos los miembros del grupo de trabajo han declarado la ausencia de conflictos de interés.
Registro	IMSS-229-10
Actualización	Fecha de publicación: 30/06/2011. Esta guía será actualizada cuando exista evidencia que así lo determine o de manera programada, a los 3 a 5 años posteriores a la publicación.

PARA MAYOR INFORMACIÓN SOBRE LOS ASPECTOS METODOLÓGICOS EMPLEADOS EN LA CONSTRUCCIÓN DE ESTA GUÍA, PUEDE DIRIGIR SU CORRESPONDENCIA A LA DIVISIÓN DE EXCELENCIA CLÍNICA, CON DOMICILIO EN DURANGO No. 289 Piso 2^a, COL. ROMA, MÉXICO, D.F., C.P. 06700, TELÉFONO 52 86 29 95.

2. PREGUNTAS A RESPONDER EN ESTA GUÍA

1. ¿En qué población de riesgo se presenta el escroto agudo y con qué frecuencia?
2. ¿Cuáles son los síntomas y signos clínicos que presenta los niños de 3 meses hasta los 15 años de edad con escroto agudo?
3. ¿Cuáles son las maniobras clínicas en la exploración física que orientan a la etiología de escroto agudo?
4. ¿Cuál es la utilidad de cada una de las pruebas auxiliares en el diagnóstico de escroto agudo?
5. ¿Cuál es la ruta de abordaje diagnóstico para el paciente con escroto agudo?
6. ¿Cuáles son las enfermedades más frecuentes dentro del diagnóstico diferencial del escroto agudo?

3. ASPECTOS GENERALES

3.1 ANTECEDENTES

Un problema urgente presente en la atención primaria pediátrica, es el niño o el adolescente con aumento de volumen escrotal, generalmente acompañada de dolor y eritema, características del escroto agudo (Jeffrey A 2006, Baeza C 2009). Las causas más frecuentes son: torsión de apéndices testiculares (46%), torsión testicular (16%) y orquiepididimitis (35%) (Cuckow PM 2000). Estas representan el 95% de todos los casos de escroto agudo (Heinen F 2001). La torsión del testículo es más frecuente en el período neonatal y alrededor de la pubertad, mientras que la torsión del apéndice testicular se presenta en un rango de edad más amplio. La epididimitis aguda afecta a dos grupos de edad: menores de 1 año y entre 12 y 15 años; se estima la incidencia de epididimitis en alrededor de 1,2 por cada 1.000 niños varones por año. (Tekgül S 2009) Es frecuente que el cirujano pediatra y el cirujano pediatra urólogo a menudo requieren evaluar niños con dolor escrotal agudo e inflamación este diagnóstico debe ser realizado en forma precisa y rápida, Aunque la etiología es muy variada y amplia para este síndrome, la torsión testicular es la más relevante, por lo que se requiere precisión en el diagnóstico con una alta sospecha y rápida valoración por la posibilidad de salvación del testículo afectado, con el propósito de manejo del escroto agudo y distinguir la torsión testicular de otras condiciones que comúnmente mimetizan esta urgencia quirúrgica (Murphy FL 2006). Se destaca la importancia del diagnóstico diferencial precoz y guiar al clínico en la distinción de la torsión testicular sobre otras condiciones que comúnmente pueden confundirse con esta emergencia quirúrgica (Cuckow PM 2000, Murphy FL 2006).

3.2 JUSTIFICACIÓN

El escroto agudo debe considerarse una urgencia quirúrgica hasta demostrar la etiología de base, si clínicamente el diagnóstico es de escroto agudo actuar como una verdadera urgencia quirúrgica y valorarse por un cirujano pediatra. El escroto agudo se define como dolor agudo y edema escrotal siendo una emergencia en el niño el escroto agudo es un síndrome con diferentes etiologías, entre ellas torsión testicular, orquiepididimitis y torsión de apéndices testiculares. (Lia CC 2006, Cuckow PM 2000) La diferenciación entre estos procesos patológicos puede ser problemático y las alternativas terapéuticas, difieren dramáticamente dependiendo de la etiología: cirugía de urgencia, antibioticoterapia y observación. (Mc Andrew H 2002). El grupo etáreo de mayor riesgo es entre 12 a 15 años (Murphy FL 2006). El 30-40% de los niños con escroto agudo tienen torsión testicular, la cual es una emergencia quirúrgica por la posibilidad de pérdida del testículo, por

necrosis dependiente del tiempo de evolución, por lo que los niños con escroto agudo ameritan evaluación oportuna por cirugía pediátrica (Lia CC 2006, Rihdahl E 2006).

Ante la dificultad o duda diagnóstica es recomendable realizar estudios de imagen en busca de una precisión etiológica y una rápida toma de decisiones (Cuckow PM 2000).

De las secuelas documentadas, los resultados varían y son discutibles, en presencia de torsión testicular unilateral y atrofia secundaria, la espermatogénesis se encuentra en el 50% de los pacientes. En el seguimiento a largo plazo de los pacientes con torsión testicular, se ha observado subfertilidad entre el 36 a 39% y el análisis de semen puede ser normal entre el 5 al 50% (Tekgül S 2009). En estudios en ratas se confirmó daño estructural en testículo contralateral en 58.6% (Vigueras RM 2004). Diversos estudios son contradictorios en relación a los hallazgos de anticuerpos anti-espermáticos en el semen de los pacientes con torsión testicular y atrofia secundaria, su correlación a los niveles de anticuerpos con la infertilidad. Un estudio realizado en ratas mostró una reducción a largo plazo en la producción de andrógenos testiculares después de la torsión testicular, este efecto se consideró que es causado por la repercusión/ estrés oxidativo en el testículo. A pesar de que los niveles de FSH, LH y la testosterona son más altos en los pacientes después de la torsión testicular en comparación con los controles normales, la función testicular endocrina permanece en el rango normal en los pacientes después de la torsión testicular. En la torsión testicular el salvamento testicular es del 80%, si el testículo se explora dentro de las primeras 5 horas del inicio del dolor, si los síntomas evolucionan por 10hrs. el salvamento testicular disminuye al 20% y posterior de las 24hrs. el 90-100% de los testículos no son viables. (Tekgül S 2009)

Los niños con escroto agudo ameritan una evaluación oportuna por un cirujano pediatra para su manejo oportuno, el diagnóstico erróneo puede tener implicaciones médicas con respecto a la fertilidad y calidad de vida de los pacientes.

3.3 PROPÓSITO

Esta guía propone una herramienta clínica para el diagnóstico oportuno y diagnóstico diferencial de los niños con síndrome escroto agudo con el objetivo de proporcionar una atención pronta, disminuyendo complicaciones y secuelas, asegurando un manejo con calidad.

3.4 OBJETIVO DE ESTA GUÍA

La guía de práctica clínica: **Abordaje diagnóstico del Escroto Agudo en el niño y el adolescente**, forma parte de las guías que integrarán el catálogo maestro de guías de práctica clínica, el cual se instrumentará a través del Programa de Acción Desarrollo de Guías de Práctica Clínica, de acuerdo con las estrategias y líneas de acción que considera el Programa Nacional de Salud 2007-2012.

La finalidad de este catálogo, es establecer un referente nacional para orientar la toma de decisiones clínicas basadas en recomendaciones sustentadas en la mejor evidencia disponible.

Esta guía pone a disposición del personal del primer nivel de atención, las recomendaciones basadas en la mejor evidencia disponible con la intención de estandarizar las acciones nacionales sobre:

- Definir población de mayor riesgo para presentar escroto agudo y subgrupo de torsión testicular
- Establecer los síntomas y signos clínicos de los niños de 3 meses hasta los 15 años de edad con escroto agudo
- Identificar las maniobras clínicas de la exploración física que orientan a la etiología de escroto agudo
- Reconocer las pruebas auxiliares que apoyan el diagnóstico de escroto agudo
- Conocer las enfermedades más frecuentes dentro del diagnóstico diferencial del escroto agudo
- Proponer la ruta para el diagnóstico en el paciente con escroto agudo
- Establecer criterios de referencia de los pacientes con escroto agudo

Lo anterior favorecerá la mejora en la detección oportuna, seguridad y calidad de la atención médica, contribuyendo de esta manera al bienestar de las personas y de las comunidades, que constituye el objetivo central y la razón de ser de los servicios de salud.

3.5 DEFINICIÓN

El síndrome de escroto agudo en el niño se denomina a un conjunto de padecimiento que se caracteriza por dolor escrotal agudo que puede estar o no acompañado de signos inflamatorios, se considera una urgencia médico quirúrgica y plantea un problema diagnóstico en los sitios de atención primaria de niños. Las causas más frecuentes en los niños son torsión de apéndices testiculares (46%), torsión testicular (16%) y epididimitis/orquitis (35%). (Castro I 2010, Lia CC 2007). Otras causas de dolor escrotal agudo son las asociadas a infección como la orquitis por parotiditis, varicocele, hernia encarcelada, o por enfermedad sistémica: Púrpura de Henoch-Schönlein, entre otras. (Tekgül S 2009)

4. EVIDENCIAS Y RECOMENDACIONES

La presentación de la evidencia y recomendaciones en la presente guía corresponde a la información obtenida de GPC internacionales, las cuales fueron usadas como punto de referencia. La evidencia y las recomendaciones expresadas en las guías seleccionadas, corresponde a la información disponible organizada según criterios relacionados con las características cuantitativas, cualitativas, de diseño y tipo de resultados de los estudios que las originaron. Las evidencias en cualquier escala son clasificadas de forma numérica y las recomendaciones con letras, ambas, en orden decreciente de acuerdo a su fortaleza.

Las evidencias y recomendaciones provenientes de las GPC utilizadas como documento base se gradaron de acuerdo a la escala original utilizada por cada una de las GPC. En la columna correspondiente al nivel de evidencia y recomendación el número y/o letra representan la calidad y fuerza de la recomendación, las siglas que identifican la GPC o el nombre del primer autor y el año de publicación se refieren a la cita bibliográfica de donde se obtuvo la información como en el ejemplo siguiente:

Evidencia / Recomendación	Nivel / Grado
E. La valoración del riesgo para el desarrollo de UPP, a través de la escala de Braden tiene una capacidad predictiva superior al juicio clínico del personal de salud	2++ (GIB, 2007)

En el caso de no contar con GPC como documento de referencia, las evidencias y recomendaciones fueron elaboradas a través del análisis de la información obtenida de revisiones sistemáticas, Metanálisis, ensayos clínicos y estudios observacionales. La escala utilizada para la gradación de la evidencia y recomendaciones de estos estudios fue la escala Shekelle modificada.

Cuando la evidencia y recomendación fueron gradadas por el grupo elaborador, se colocó en corchetes la escala utilizada después del número o letra del nivel de evidencia y recomendación, y posteriormente el nombre del primer autor y el año como a continuación:

Evidencia / Recomendación	Nivel / Grado
E. El zanamivir disminuyó la incidencia de las complicaciones en 30% y el uso general de antibióticos en 20% en niños con influenza confirmada	1a [E: Shekelle] Matheson, 2007

Los sistemas para clasificar la calidad de la evidencia y la fuerza de las recomendaciones se describen en el Anexo 6.2.


Tabla de referencia de símbolos empleados en esta guía



EVIDENCIA





RECOMENDACIÓN



PUNTO DE BUENA PRÁCTICA

4.1 PREVENCIÓN SECUNDARIA

4.1.1 FACTORES DE RIESGO Y EPIDEMIOLOGÍA

Evidencia / Recomendación	Nivel / Grado
 <p>El escroto agudo afecta predominantemente al grupo etario entre los 4 meses a los 15 años de edad hasta en un 70%.</p>	<p>3 <i>Mc Andrew H 2002</i></p>
 <p>La incidencia anual calculada de torsión testicular se estima en 1 en 4,000 en los < de 25 años. La mayor incidencia de torsión testicular se reporta entre los 10 y los 15 años de edad (pubertad), sin embargo se reconoce que puede presentarse a cualquier edad, con un pico menor en el primer año de vida.</p>	<p>3, 4 <i>Ringdahl E 2006</i> <i>Mc Andrew H 2002</i> <i>Cuckow P 2000</i></p>

E

Dentro del escroto agudo la torsión o rotación testicular constituye una urgencia quirúrgica, la presentación tardía o falla para el diagnóstico y manejo incorrecto condiciona la pérdida del testículo afectado. Se estima que 400 niños por año en Reino Unido podrían perder este órgano por tal motivo.

4

Cuckow P 2000

R

Considerar como población en riesgo para escroto agudo a los varones prepuberales y adolescentes. Reconocer que dentro del síndrome de escroto agudo la torsión testicular es una de las urgencias quirúrgicas más frecuentes en la población pediátrica por lo que se requiere una evaluación y manejo oportuno

B, C

Cuckow P 2000

E

Posterior al nacimiento, la torsión perinatal ocurre en el 25% y bilateralmente en el 11.21%. En la mayoría de los casos la torsión perinatal corresponde a torsión extravaginal, en contraste con la torsión intravaginal habitual, la cual ocurre durante la pubertad, por lo que se considera entidades con manejo diferente.

4

Tekgül S 2009

E

Como factor predisponente para torsión testicular se reconoce a la llamada deformidad en "badajo de campana", esta consiste en una inserción anormal de la túnica vaginalis que permite al testículo una amplia movilidad.

4

Bhatt 2008

R

Reconocer que el periodo de presentación: perinatal la torsión es extravaginal y en la etapa pre puberal y de adolescencia están relacionadas la anatomía de la túnica vaginalis y las malformaciones asociadas: como la de badajo de campana.

C

Bhatt 2008
Tekgül S 2009

Otro factor predisponente en pacientes con torsión testicular incluye el incremento en el volumen testicular asociado:



- frecuentemente con la edad
- tumores testiculares
- historia de horizontalización del testículo
- historia de criptorquidia
- cordón espermático largo o porción intraescrotal larga
- Inserción alta o proximal de la túnica vaginal al cordón espermático, permitiendo suspensión libre de los testículo y el epidídimo


3, 4
Ringdahl E 2006
Castro I 2010

El apéndice de Morgagni cuenta con receptores hormonales, los cuales durante la adolescencia favorecen el incremento de su tamaño lo que condiciona una desproporción entre la masa del apéndice y el pedículo que lo fija al testículo. Esta desproporción ocasiona que el apéndice gire sobre su eje, facilitando la torsión



3
Rostion C 2006

Ante un cuadro de escroto agudo considerar como factores asociados:



Edad: prepuberal y adolescencia
 tumores testiculares
 antecedente de horizontalización del testículo y antecedente de criptorquidia
 variantes anatómicas: cordón espermático o porción intraescrotal larga e inserción alta o proximal de la túnica vaginal al cordón espermático

C
Ringdahl E 2006
Castro I 2010
Rostion C 2006

La fijación testicular inadecuada en procedimientos como orquidopexia y biopsia testicular previa, se reporta como factor predisponente para torsión testicular.



3
Cuckow P 2000

El trauma directo es un factor relacionado a torsión testicular en un 4 a 8 % de los casos. Cuckow refiere el antecedente de ejercicio reciente en 7% y montar en bicicleta en 3%



3
Ringdahl E 2006
Cuckow P 2000
Bhatt 2008

R

Ante manifestaciones de escroto agudo y antecedentes de cirugía testicular, traumatismo directo o actividad física reciente considerar como condición asociada la torsión testicular

C
Ringdahl E 2006
Cuckow P 2000

E

El hidrocele consiste en la presencia de líquido entre la capa visceral y parietal de la túnica vaginalis, a la exploración física es posible transmitir la luz que se le aplica, lo cual se interpreta como transiluminación positiva.

2b
Murphy FL 2006

El hidrocele no es frecuente en el escroto agudo, sin embargo en la torsión de los apéndices testiculares se presenta en 13%, comparado con un 8% en la orquiepididimitis y 6% en la torsión testicular.

R

No es posible asociar una mayor frecuencia de presentación entre los niños con hidrocele y escroto agudo.

B
Murphy FL 2006

E

Se ha sugerido relación entre la orquiepididimitis aguda y las malformaciones del tracto urinario, en particular en lactantes con urocultivo positivo, sin embargo se describe que el grupo etario más afectado son los niños pre púberes los cuales presentan una incidencia de anomalías urogenitales subyacentes entre el 25-27.6%.

3, 4
Mc Andrew H 2002
Tekgül S 2009

E

Contrario a lo señalado previamente, sólo una minoría de los niños con infección urinaria posee una malformación de vías urinarias subyacente, sin embargo cuando está presente causa una morbilidad considerable. Por lo que se recomienda investigar malformación de vías urinarias, posterior a 2 Episodios de infección urinaria corroborada en una niña y un episodio en un niño, recordando que la incidencia de infección urinaria varía dependiendo de la edad y el sexo.

3
Grabe M 2010

E

Se reportó factores asociados a orquiepididimitis:

- antecedente de instrumentación uretral reciente
- antecedente de cateterización
- actividad sexual

4
Leslie J 2006

R

En pacientes con escroto agudo que se corrobore infección de vías urinarias dependerá de la edad y el sexo el protocolo de búsqueda de malformación de vías urinarias. La evaluación urológica en todos los niños con orquiepididimitis aguda es debatible, por lo que se sugiere individualizar cada caso

Con sospecha de orquiepididimitis aguda asociada a infección de transmisión sexual es recomendable dirigir el tratamiento en forma específica.

B, C

Mc Andrew H 2002

Tekgül S 2009

Grabe M 2010

R

Considerar dentro de la historia clínica para orquiepididimitis:

- antecedentes de maniobras invasoras del tracto urinario
- actividad sexual

C

Leslie J 2006

E

La epididimitis y la orquitis es la inflamación del epidídimo y del testículo respectivamente con o sin infección, la forma aguda presenta signos y síntomas < a 6 semanas. En niños pre púberes y de menor edad, la enfermedad asociada a infección de transmisión sexual es poco frecuente. Sin embargo, la epididimitis bacteriana puede estar complicada por absceso o testículo necrótico y ser necesaria la exploración quirúrgica. La etiología no infecciosa en la epididimitis ha sido identificada, primordialmente en el grupo de niños de dos a 13 años de edad, la condición es principalmente una reacción inflamatoria postinfecciosa a agentes patógenos (por ejemplo, *Mycoplasma pneumoniae*, enterovirus, adenovirus, entre otros), la epididimitis es generalmente autolimitada y cura sin dejar secuelas. Otras causas no infecciosas de epididimitis incluyen vasculitis y algunos medicamentos. Leer fonéticamente diccionario

3

Liu CC 2007

Tekgül S 2009

Trojian T 2009

E

A excepción de las enfermedades virales, las infecciones del tracto genito urinario rara vez afectan en primer lugar los testículos. La orquitis generalmente se presenta en pacientes con epididimitis concurrentes y los agentes patógenos causales de las condiciones son similares. La difusión vía hematológica es la principal causa en la orquitis aislada. La parotiditis es la causa más frecuente de orquitis viral aproximadamente ocurre entre el 20 a 30% por ciento. Escuchar

Leer fonéticamente diccionario

3

Trojan T 2009

✓/R

De acuerdo a las manifestaciones clínicas y hallazgos clínicos, el médico ante la sospecha de torsión testicular deberá solicitar ínter consulta con el cirujano pediatra para evaluar la exploración quirúrgica de urgencia. Si se sospecha de orquiepididimitis aguda buscar intencionadamente antecedentes de enfermedad viral reciente, infección de vías urinarias y actividad sexual.

Punto de buena práctica

4.2 DIAGNÓSTICO

4.2.1 DIAGNÓSTICO CLÍNICO (VER CUADRO 1 Y 2)

Evidencia / Recomendación

Nivel / Grado



En el escroto agudo es característico la presencia de dolor testicular agudo que se acompaña de aumento de volumen escrotal. Algunos autores señalan el edema y eritema (enrojecimiento o rubor), signos propios de inflamación como característica principal del escroto agudo.

Pueden presentarse otros síntomas y signos, pero cabe señalar que la frecuencia varía de acuerdo a la etiología.

El escroto agudo es debido a múltiples causas, sin embargo en la población pediátrica las más comunes son:

- torsión testicular
- orquiepididimitis
- torsión de algún apéndice testicular

3, 4

Tekgül S 2009

Liu CC 2007

Ringdahl E 2006

Cuckow P 2000



En el abordaje del escroto agudo en niños las etiologías a descartar son:

- Torsión testicular
- torsión de apéndices testiculares
- orquiepididimitis
- hernia inguinal incarcerada
- edema escrotal idiopático
- hidrocele
- púrpura de Henoch Schönlein
- ruptura traumática testicular o de epidídimo

4

Ringdahl E 2006

En un estudio retrospectivo realizado en Taiwan de 1993 a 2004, se reportó 87 pacientes con escroto agudo, con los siguientes hallazgos clínicos:

Síntomas:

- Dolor escrotal
- Náusea y vómito
- Síntomas urinarios
- Fiebre

Signos:

- Aumento del volumen testicular
- Edema escrotal
- Eritema escrotal
- Hipersensibilidad testicular
- Nódulo hipersensible

E

3

Liu CC 2007
Bembibre 2006
Leslie J 2006

Otros autores y una guía clínica refieren otros signos y sus características:

- Reflejo cremasteriano (anormal)

Anormalidades en la posición del testículo:

- Signo de Gouverneur
- Signo de Brunzel
- Signo de Angell
- Signo de Prehn
- Hidrocele
- Signo del punto azul o de Fistol
- Signo de Ger

E

3

Liu CC 2007
Bembibre 2006
Leslie J 2006

Reconocer las manifestaciones sindromáticas del escroto agudo basados en el dolor escrotal y aumento de volumen escrotal. La exploración de los signos se debe realizar por personal experto.

Considerar las diferentes posibilidades etiológicas para el diagnóstico de certeza.

R

B, C

Tekgül S 2009
Liu CC 2007
Bembibre L 2006
Leslie J 2006

El dolor escrotal es el síntoma más frecuente en el escroto agudo, reportándose una frecuencia del 94% al 100% en sus tres principales etiologías.

- En la torsión testicular el dolor es intenso y súbito, localizado en el testículo y con irradiación hacia la ingle y el abdomen inferior. En el 50% de los casos de torsión testicular, el dolor ocurre durante el sueño.

E

2b, 3

Murphy FL 2006
Bembibre L 2006
Heinen F 2001



La duración de los síntomas es más corto en la torsión testicular (69% en las primeras 12 horas) en comparación a la torsión de apéndice testicular (62%) y la epididimitis aguda (31%). Se refiere que en la primera fase, la localización del dolor puede orientar al diagnóstico clínico

⁴
Tekgül S 2009



En un estudio retrospectivo reportado por Liu, con diagnóstico final de **torsión testicular** se registró las diferencias en las características del dolor teniendo los siguientes hallazgos (n =41):

- Edad 14.0 +/- 5.7
- Localización en testículo izquierdo (n 32) (78%)
- Inicio agudo del dolor (n 25) (61%)
- Duración del dolor en horas:
<6 horas: (n 15) (36.6%)
>24 horas: (n 18) (43.8%)

³
Liu CC 2007



En un estudio retrospectivo reportado por Liu, con diagnóstico final de **orquiepididimitis** se registró las diferencias en las características del dolor teniendo los siguientes hallazgos (n= 38):

- Edad 16.0 +/- 7.6
- Localización en testículo derecho (n 20) (52.6%)
- Inicio agudo del dolor (n 6) (15.8%)
- Duración del dolor en horas
12-24 horas: (n 7) (18.4%)
>24 horas: (n 24) (63.2%)

³
Liu CC 2007

E

En un estudio retrospectivo reportado por Liu, con diagnóstico final de **torsión de apéndice testicular** se registró las diferencias en las características del dolor teniendo los siguientes hallazgos (n= 8):

- Edad 10.0 +/- 3.5
- Localización en testículo izquierdo (n 5) (62.5%)
- Inicio agudo del dolor (n 3) (37.5%)
- Duración del dolor en horas
12- 24 horas: (n 2) (25.0%)
>24horas: (n 18) (43.8%)

Liu CC 2007 ³

R

El clínico deber reconocer que de acuerdo a las series reportadas:

- la torsión testicular es la causa más frecuente de escroto agudo.
- En un gran porcentaje de pacientes con torsión testicular la instalación del dolor es en forma aguda entre 6 y 12 horas.
- En las 3 entidades la mayor proporción cursó con más de 24 horas de evolución, lo cual puede implicar complicaciones como pérdida del testículo

^{B, C}
Murphy FL 2006
Bembibre L 2006
Heinen F 2001
Liu CC 2007
Tekgül S 2009

E

En el escroto agudo se pueden presentar síntomas neurovegetativos o de reacción del nervio vago como: náusea, vómito, palidez, sudoración y sensación de desmayo, sin embargo, estos síntomas son más orientadores para la torsión testicular.

Heinen encontró en niños > de 12 años con escroto agudo, la náusea y el vómito poseen un alto valor predictivo para torsión testicular (96 y 98% respectivamente)

^{2b}
Heinen F 2001

R

Se recomienda en niños con escroto agudo y síntomas neurovegetativos como nausea y vómito sospechar de torsión testicular

^B
Heinen F 2001

E

La piuria y los síntomas miccionales, como la disuria se presentan en el 14 al 28.9% de los pacientes con orquiepididimitis con una sensibilidad del 25.7% para piuria y 28.9% para los síntomas de vías urinarias bajas, a diferencia de los casos con torsión testicular o torsión de apéndices testiculares en los cuales no se reportan su presencia.

El urocultivo positivo se encuentra sólo en algunos pacientes con epididimitis sin embargo hay que recordar que un análisis de orina normal no excluye la epididimitis. Del mismo modo, un análisis de orina anormal no excluye la torsión testicular.

3
Liu CC 2007
Tekgül S 2009

E

La fiebre se presenta en la orquiepididimitis entre el 11 y 19%, sin presentarse en la torsión testicular ni en la torsión de los apéndices testiculares. Puede considerarse como un signo poco frecuente en el escroto agudo y su presencia orienta hacia el diagnóstico de orquiepididimitis, aunque aún en este caso su frecuencia es baja.

3
Tekgül S 2009

R

Ante la presencia de fiebre y síntomas miccionales (disuria) en niños con escroto agudo es recomendable sospechar de orquiepididimitis, recordar que su ausencia no excluye el diagnóstico de orquiepididimitis. El urocultivo y el análisis de orina no han demostrado su utilidad como prueba diagnóstica para orquiepididimitis.

B, C
Liu CC 2007
Tekgül S 2009

E

Se sugiere que el aumento de volumen, edema y eritema (enrojecimiento o rubor) son signos que se presentan con mayor frecuencia en los casos de orquiepididimitis, hasta adoptar semejanza con la piel de naranja.

Estos signos pueden acompañarse de engrosamiento del cordón espermático en la palpación hacia la zona inguinal, sin embargo estos signos no presentan diferencia estadísticamente significativa para distinguir las diferentes etiologías.

3, 4
Liu CC 2007
Ringdahl E 2006

R

Considerar al aumento de volumen, edema y eritema como signos inespecíficos en el escroto agudo que pudieran orientar en una baja posibilidad a una orquiepididimitis. Recordar que en la mayoría de los niños y adolescentes sin vida sexual activa, la epididimitis es generalmente autolimitada y cura sin dejar secuelas.

B, C
Liu CC 2007
Ringdahl E 2006

E

La hipersensibilidad testicular es la presencia de dolor a la palpación de la gónada.

Liu encontró que la hipersensibilidad testicular es más frecuente en la orquiepididimitis y en torsión testicular presentándose en el 100% y en el 97.6% respectivamente, a diferencia de la torsión de los apéndices testiculares que solo se presenta hipersensibilidad en 62%.

3
Liu CC 2007

E

El nódulo hipersensible consiste en la presencia de una masa pequeña, de mayor consistencia junto al testículo, la cual es palpable produciendo dolor.

El nódulo hipersensible se encontró en 50% de los casos de torsión de apéndices testiculares a diferencia de ningún caso de torsión testicular o de orquiepididimitis.

3
Liu CC 2007

R

Es recomendable en los niños con escroto agudo identificar si existe hipersensibilidad a la palpación del testículo afectado en busca de orientación diagnóstica orquiepididimitis y en torsión testicular, debido que la toma de decisión depende de esto. En contraste el hallazgo de nódulo hipersensible es un dato que se reporta en la torsión de apéndices testiculares en forma poco frecuente.

C
Liu CC 2007

E

El reflejo cremasteriano consiste en la retracción cefálica del testículo a la estimulación táctil en la cara interna del muslo ipsilateral, se reporta su ausencia en los pacientes con torsión testicular, con una sensibilidad del 99 al 100% de acuerdo con los diferentes autores y una especificidad del 66%.

Consistentemente Sakellaris refiere que el reflejo cremasteriano estaba presente en el 90% de los casos de epididimitis, en el 100% de los casos con torsión de apéndices testiculares y ausente en el 100% de los pacientes con torsión testicular.

2a, 3, 4,
Ringdahl E 2006
Leslie JA 2006
Sakellaris G 2008
Tekgül S 2009

R

En todo paciente con escroto agudo buscar intencionadamente el reflejo cremasteriano, en ausencia de retracción cefálica del testículo sospechar de torsión testicular

A, B, C

Ringdahl E 2006
Leslie JA 2006
Sakellaris G 2008
Tekgül S 2009

En el escroto agudo, el testículo puede encontrarse en una posición anormal:

- pacientes con torsión testicular 55% puede ascender y colocarse en una situación más alta hacia la ingle
- 26% en situación horizontal o transversa
- pacientes con torsión de apéndices testiculares la posición anormal es menos frecuente, se reporta en 11%
- pacientes con orquiepididimitis la posición anormal es menos frecuente, se reporta en un 8%.

2b, 3, 4

Murphy F 2006
Leslie JA 2006
Silmi A 1992
Tekgül S 2009

E

En la literatura médica se han publicado una serie de signos cuya importancia diagnóstica es variable según los autores que los han descrito. La utilidad de los mismos va a depender del momento evolutivo en que se explora al paciente y la experiencia del evaluador

R

En el escroto agudo la posición anormal de los testículos es más frecuente en la torsión testicular que en los pacientes con orquiepididimitis; el testículo se eleva en situación más alta hacia la ingle, con menos frecuencia en situación horizontal o transversa

B, C

Murphy FL 2006
Leslie JA 2006
Silmi A 1992
Tekgül S 2009

E

El signo de Gouverneur consiste en la ascensión y proyección hacia delante del bloque epididimario afectado.

3, 4

Silmi A 1992
Sarquella G 2007

E

El signo de Brunzel consiste en la elevación del testículo afectado y se observa en la torsión testicular.

4

Lisieux J 2000

E

El signo de Angell, la anomalía es bilateral y existe una inserción alta de la túnica vaginal en el cordón espermático. Se explora al paciente de pie y en caso de torsión existe una horizontalización del testículo contralateral sano.

Corrieri, uno de los defensores de este signo, señala la dificultad de valorarlo en los niños pequeños debido a la mayor intensidad del reflejo cremasteriano y la falta de colaboración de estos pacientes.

3,4

Silmi A 1992

E

El signo de Prehn consiste en disminución del dolor al elevar el testículo y en este caso se llama Prehn positivo y cuando el dolor no cede o aumenta se llama Prehn negativo.

- En la orquiepididimitis el dolor disminuye al elevar el testículo y se llama Prehn positivo como lo menciona su autor original.
- La elevación manual del hemiescrotos y el testículo afectado origina un aumento del dolor testicular cuando se trata de una torsión testicular y se llama Prehn negativo.
- El signo de Prehn puede ayudar a diferenciar la orquiepididimitis de la torsión testicular sin embargo Baeza comenta que es un signo inespecífico y no debe ponderarse en demasía.

3, 4

Silmi A 1992

Baeza C 2010

Sarquella G 2007

E

El signo del "punto azul" se presenta en los casos de torsión de apéndice testicular, de acuerdo a diferentes autores entre el 10 al 50%. Consiste en una lesión en el escroto, redonda de 2 a 3 mm, indurada, sumamente dolorosa y localizada en el polo superior del testículo. Se observa directamente como una macula azul y por transluminación un "punto oscuro o punto negro" circunscrito y adyacente a la superficie del testículo, llamado también signo del fistol de acuerdo a diferentes autores y corresponde a la torsión de algún apéndice testicular (hidátide testicular necrótica)

2b

Murphy FL 2006

Baeza C 2003

Tekgül S 2009

E

El signo de Ger tiene valor diagnóstico en las primeras horas de instalado el cuadro, previo a la aparición del edema del escroto, el cual consiste en la aparición de una depresión, “umbilicación u hoyuelo” en el escroto ipsilateral a la torsión testicular.

3, 4

Silmi A 1992
Lisieux J 2000

✓/R

Considerar que a excepción del reflejo cremasteriano, el resto de los signos no han sido evaluados como pruebas diagnósticas (sensibilidad y especificidad) por lo que se aconseja realizar e interpretar por un cirujano pediatra con experiencia. Numerosos casos de escroto agudo, no es posible determinar la causa sobre la base de la historia clínica y el examen físico

Punto de buena práctica

La torsión testicular posee dos determinantes para la tasa de recuperación (salvamiento) temprana de los testículos: tiempo entre el inicio de los síntomas y la destorsión; y grado de torsión del cordón. Se documentó lo siguiente:

- La atrofia testicular grave ocurrió después de la torsión de sólo 4 horas con un grado de torsión > de 360° (torsión completa).
- En los casos de torsión incompleta 180 ° a 360 °, con duración de los síntomas hasta 12 horas, no se observó atrofia
- Sin embargo, un testículo gravemente atrofiado se encontró en todos los casos de torsión de > de 360° (completa) y duración de los síntomas > de 24 horas
- La intervención temprana quirúrgica con destorsión (tiempo promedio de torsión de 13 horas) preservó la fertilidad, resultando la exploración quirúrgica de urgencia obligatoria en todos los casos de torsión testicular dentro de las 24 horas del inicio de los síntomas.
- En los pacientes con torsión testicular > de 24 horas, la exploración semi-electiva es necesaria.
- Los períodos prolongados de torsión, con promedio del tiempo de torsión de 70 horas, manejados con orquiectomía pone en peligro la fertilidad.

E

3

Tekgül S 2009

R

La torsión testicular requiere una intervención de urgencia tomando en cuenta que la torsión completa requiere un manejo dentro las primeras 4 a 13 horas del inicio del cuadro para preservar el testículo y la fertilidad.

C
Tekgül S 2009

4.3 AUXILIARES DIAGNOSTICOS (VER CUADRO 3,4 Y 5)

Evidencia / Recomendación

Nivel / Grado

E

El ultrasonido Doppler es útil en la evaluación del escroto agudo, con una sensibilidad de 63.6 a 100% y especificidad del 97-100%, valor predictivo positivo del 100% y valor predictivo negativo del 97.5%. El uso de la ecografía Doppler puede reducir el número de pacientes con escroto agudo sometidos a exploración quirúrgica.

3
Tekgül S 2009

El Ultrasonido Doppler se ha evaluado en la **Torsión testicular**:

- fase aguda inicial se puede observar el testículo "normal" homogéneo en su eco textura
- USG Doppler color y USG Poder puede mostrarse disminución o pérdida de la vascularidad.

A las 4-6 horas puede observarse:

- aumento del tamaño testicular
- heterogéneo en su eco textura por edema con áreas de hemorragia y necrosis en su interior
- ausencia de vascularidad
- fase tardía: puede incrementarse la vascularidad periférica por edema.
- Otro indicador en torsión testicular, es la orientación del testículo y epidídimo que se muestra invertida en el 6% de los casos

En torsión testicular el ultrasonido Doppler muestra 94% Sensibilidad, 96% especificidad, 95.5% de precisión y 89.4% de valor predictivo positivo (VPP) y 98% de valor predictivo negativo (VPN), considerado el estudio estándar de oro para la evaluación del escroto agudo.

El ultrasonido Doppler se considera el estándar de oro para el abordaje diagnóstico del escroto agudo, por ser un procedimiento rápido y altamente sensible (equipo de alta resolución)

El ultrasonido en escala de grises posee escasa sensibilidad y especificidad para valorar a los pacientes con escroto agudo en particular a los que cursen con torsión testicular. Los hallazgos son dependientes del tiempo de evolución, el incremento de la sensibilidad se da con el uso del ultrasonido Doppler al evaluar la vascularidad y detectar flujos bajos con mayor probabilidad en forma comparativa con el testículo sano.

Los mejores resultados se observaron con el ultrasonido de alta resolución, para la visualización directa de la torsión del cordón espermático con una sensibilidad del 97.3% y especificidad del 99%

E

2b, 3

*Yagil Y 2010
Sakellaris 2006
Dogra V 2006*

E

2b, 3

*Yagil Y 2010
Sakellaris 2006
Tekgül S 2009*

El ultrasonido es dependiente del operador y resulta difícil de realizar e interpretar en pre púberes. Además puede mostrar flujo engañoso arterial en:

- primeras fases de la torsión
- torsión parcial o intermitente considerando que un flujo arterial persistente no excluye la torsión testicular.

E

En un estudio multicéntrico de 208 niños con torsión testicular, 24% de los pacientes presentaron vascularidad testicular normal o aumentada, los mejores resultados se informan con el USG de alta resolución por la visualización directa de la torsión del cordón espermático.

2b

Tekgül S 2009

Considerar que el ultrasonido Doppler en manos expertas es el estándar de oro en la evaluación del escroto agudo, el cual orienta a la posible etiología, primordialmente en la torsión testicular, los hallazgos ecográficos dependen de la fase de presentación (tiempo de evolución /historia natural de la enfermedad: torsión parcial, completa, > 360°).

R

Reconocer que el ultrasonido escrotal basal, en escala de grises es incompleto si no cuenta con la evaluación con Doppler de alta resolución, ya que requiere la estimación de la perfusión vascular en forma comparativa con el testículo sano; si solo se dispone de ultrasonido en escala de grises y ante la imposibilidad de realizar ultrasonido Doppler, no se recomienda retrasar la exploración quirúrgica ante la sospecha de torsión testicular.

B

*Yagil Y 20102
Sakellaris 2006*

El Ultrasonido Doppler en la **Torsión de apéndice testicular** muestra:

- masa ecogénica o heterogénea, avascular en el polo superior del testículo
- puede encontrarse agrandado el epidídimo
- epidídimo y escroto con aumento en su vascularidad por edema
- sensibilidad del 100%
- se asocia a hidrocele reactivo y engrosamiento de pared escrotal

E

2a, 3

*Nussbaum AR 2006
Wattanabe Y 2000
Siegel M 1997
Woojin K 2007*

El Ultrasonido Doppler en la **Orquitis /orquiepididimitis** muestra:

- aumento del tamaño de testículo y epidídimo en área focal o difuso con heterogeneidad en su eco textura de predominio hipoecoico
- aumento de la vascularidad por proceso inflamatorio
- puede existir hidrocele reactivo asociado
- Sensibilidad que varía del 98%-78.6%, especificidad 76.9 y exactitud 91.4%
- Puede existir hidrocele reactivo
- El diagnóstico de orquiepididimitis aguda en los niños se basa principalmente en el juicio clínico e investigación complementaria. Sin embargo, hay que recordar que los hallazgos secundarios a los cambios inflamatorios en ausencia de un nódulo extra-testicular por ultrasonido Doppler, pueden sugerir un diagnóstico erróneo de epididimitis en los niños con torsión del apéndice testicular

E

2b, 3

Dogra V 2006
Sakellaris G 2008
Tekgül S 2009

Es deseable si se cuenta con Ultrasonido Doppler realizarlo en todos los pacientes con escroto agudo, reconociendo su mayor utilidad en la torsión testicular seguida por la torsión de apéndice testicular y la orquitis/orquiepididimitis respectivamente.

El parámetro a evaluar en la torsión testicular es la disminución o ausencia de la perfusión, caso contrario en los procesos inflamatorios en los cuales se incrementa.

R

B, C

Nussbaum AR 2006
Wattanabe Y 2000
Siegel M 1997
Woojin K 20073
Dogra V 2006
Sakellaris G 2008

El ultrasonido Doppler (equipo de alta resolución) se considera el estudio estándar de oro para el abordaje diagnóstico del escroto agudo, con la ventaja de ser un procedimiento rápido, no invasivo, accesible y altamente sensible a la vascularidad, por tanto de mayor utilidad, sin embargo es necesario contar con personal capacitado por lo que es dependiente- operador.

El ultrasonido convencional, en escala de grises por sí solo no es útil como herramienta diagnóstica, debido a que el punto más importante a evaluar en el síndrome de escroto agudo es la vascularidad.

✓/R

Punto de buena práctica.

Las características necesarias del equipo de Ultrasonido Doppler de alta resolución son:

E

- transductor lineal mayor a 7.5 MHz.

correcta sensibilidad al color o manejo adecuado de los ajustes de ganancias del equipo que permitan evaluar los flujos de baja velocidad y bajo volumen; característico del paciente pediátrico, donde varía la sensibilidad del color de acuerdo al volumen testicular y la edad, resultando esto en falla en pre púberes donde el flujo testicular está disminuido, con una sensibilidad a esta edad de 84 a 91%

3
Dogra V 2006

E

- Para la realización del estudio no se requiere sedación o aplicación de medios de contraste/ radiofármacos, como en gammagrafía y resonancia magnética, sin implicar radiación al paciente.
- Desventajas de ser un método operador dependiente, que requiere buen ajuste de las ganancias para evitar falsos positivos en la evaluación vascular en relación a las mismas.

3
Dogra V 2006

R

Para asegurar la utilidad del ultrasonido Doppler es necesario que se cumpla con las características que aseguren su alta resolución y personal capacitado en la realización e interpretación de los hallazgos. Considerar su accesibilidad y la falta de exposición a radiación como ventajas agregadas como estándar de oro para el diagnóstico del escroto agudo

C
Dogra V 2006

E

En los cuadros clínicos imprecisos, como en los pacientes con torsión/ destorsión testicular y en torsiones parciales, los hallazgos en la evaluación posterior inmediata a la destorsión son el aumento de vascularidad por hiperemia temporal tardía al evento y en el seguimiento la normalización de esta.

La Gammagrafía del escroto y la RM con radio trazador, proporcionan una sensibilidad y especificidad comparables a la ecografía. Estas investigaciones pueden ser utilizadas cuando el diagnóstico es menos probable y en caso que la torsión testicular no pueda ser excluida por la historia y examen físico, esto se debe hacer sin demoras excesivas para la intervención quirúrgica urgente

3, 4
Dogra V 2006
Tekgül S 2009

E

Se han reportado hallazgos ultrasonográficos no concluyentes esto debido a la preservación del flujo en torsiones parciales e hiperemia asociada con destorsión espontánea, por lo que la Resonancia magnética con radio trazador resulta de utilidad.

La Resonancia Magnética con radio trazador provee información acerca de la perfusión testicular en forma tridimensional con una sensibilidad de 93% y especificidad del 100% en el escroto agudo.

Se reporta una sensibilidad para distinguir la torsión testicular del 100%. Al demostrarse ausencia de realce

- En proceso inflamatorio puede mostrarse aumento de las dimensiones de epidídimo y/o testículo con hiperrealce al contraste paramagnético.
- En torsión del apéndice testicular se muestra un nódulo para testicular con hiper intensidad en T2.
- La resonancia magnética ha mostrado una alta resolución espacial en comparación con la gama grafía

3
Dogra V 2006

La sensibilidad de los estudios RM, gama grafía y ultrasonido son de gran sensibilidad y especificidad sin embargo en casos de torsión testicular su utilidad después de 12 horas es pobre

R

Ante cuadros clínicos y hallazgos de ultrasonido no concluyentes como torsión, destorsión testicular y torsiones parciales, evaluar la realización de resonancia magnética (si se dispone del recurso en la unidad), considerando riesgo beneficio como duda diagnostica vs. Invasión (sedación, aplicación de radio trazador) y costo. Recordar que la falta del recurso, o recurso fuera de la unidad que implique retraso en el diagnóstico debe favorecer la exploración quirúrgica urgente, por la posibilidad de salvar el testículo

B, C
Dogra V 2006

E

La gama grafía es una prueba diagnóstica que puede aportar datos en caso de cuadro clínico y hallazgos paraclínicos no concluyentes; se obtienen

- imágenes de perfusión vascular y estática
- con una ubicación anatómica imprecisa
- sensibilidad de 78.6% a 100% y especificidad de 70.6 a 90.6%, precisión de 91.4%
- en procesos inflamatorios se aumenta focal o difusamente la captación, dependiendo de la extensión de la inflamación.

En torsión testicular se muestra:

- Fase aguda donde la captación es normal
- Fase subaguda (6-14hrs) disminución de la perfusión
- Fase tardía imagen en anillo o halo de incremento de actividad, periférico con centro no captante (testículo no viable)
- Puede auxiliar en el diagnóstico de isquemia vs. infección.

3

Dogra V 2006
Sakellaris G 2008

R

El gama grama posee un valor diagnostico menor en comparación con el ultrasonido Doppler y la resonancia magnética, su indicación relativa es ante duda diagnostica, con hallazgos paraclínicos no concluyentes sin embargo requiere la aplicación de radiofármacos y costo y en ocasiones uso de sedación

B, C

Dogra V 2006
Sakellaris G 2008

✓/R

Considerar al escroto agudo en niños, con especial atención la torsión testicular como una urgencia quirúrgica; la falta de auxiliares diagnósticos como: ultrasonido Doppler, gama grafía o resonancia magnética no son motivo para un retraso en el diagnóstico por lo que se justifica la exploración quirúrgica como método diagnóstico terapéutico.




El uso de resonancia magnética posterior a la evaluación clínica y USG Doppler no concluyente, puede disminuir el número de procedimientos quirúrgicos.

Punto de buena práctica

4.4 CRITERIOS DE REFERENCIA

4.4.1 TÉCNICO-MÉDICOS

4.4.1.1 REFERENCIA AL SEGUNDO Y TERCER NIVEL DE ATENCIÓN

Evidencia / Recomendación	Nivel / Grado	
	<p>Todo paciente de 3 meses a 15 años, con dolor escrotal agudo requiere evaluación por cirugía pediátrica</p>	<p>Punto de buena Práctica</p>
	<p>Todo paciente de 3 meses a 15 años, con escroto agudo requiere evaluación y manejo inmediato por parte de cirugía pediátrica</p>	<p>Punto de buena Práctica</p>
	<p>Considerar en los pacientes de 3 meses a 15 años de edad con escroto agudo con duda diagnóstica (no concluyente) requiere envío inmediato para diagnóstico y evaluación por auxiliares diagnósticos y/o exploración quirúrgica.</p>	<p>Punto de buena Práctica</p>

5. ANEXOS

5.1 PROTOCOLO DE BÚSQUEDA

Ejemplo de un protocolo de Búsqueda

PROTOCOLO DE BÚSQUEDA.

La búsqueda se realizó en los sitios específicos de Guías de Práctica Clínica, la base de datos de la biblioteca Cochrane y PubMed.

Criterios de inclusión:

Documentos escritos en idioma inglés o español.

Publicados durante los últimos 5 años.

Documentos enfocados a diagnóstico.

Criterios de exclusión:

Documentos escritos en idiomas distintos al español o inglés.

Estrategia de búsqueda

Primera etapa

Esta primera etapa consistió en buscar guías de práctica clínica relacionadas con el tema:

Abordaje diagnóstico del Escroto Agudo en el niño y el adolescente en PubMed.

La búsqueda fue limitada a humanos, documentos publicados durante los últimos 5 años, en idioma inglés o español, del tipo de documento de guías de práctica clínica y se utilizaron términos validados del MeSh. Se utilizó el término MeSh: Acute Scrotum. En esta estrategia de búsqueda también se incluyeron los subencabezamientos (subheadings): Classification, diagnosis, epidemiology, testicular torsión, torsion of testis, children acute pediatric scrotum, young males, y se limitó a la población pediátrica de niños mayores de 3 meses hasta los 15 años de edad.

Segunda etapa

Se realizó la búsqueda de guías de práctica clínica en PubMed y en sitios Web especializados, en esta etapa se realizó la búsqueda en 6 sitios de Internet en los que se buscaron guías de práctica clínica, en 6 de estos sitios se obtuvieron 2 documentos para la elaboración de la guía.

5.2 SISTEMAS DE CLASIFICACIÓN DE LA EVIDENCIA Y FUERZA DE LA RECOMENDACIÓN

Criterios para Gradar la Evidencia

El concepto de Medicina Basada en la Evidencia (MBE) fue desarrollado por un grupo de internistas y epidemiólogos clínicos, liderados por Gordon Guyatt, de la Escuela de Medicina de la Universidad McMaster de Canadá. En palabras de David Sackett, *“la MBE es la utilización consciente, explícita y juiciosa de la mejor evidencia clínica disponible para tomar decisiones sobre el cuidado de los pacientes individuales”* (Evidence-Based Medicine Working Group 1992, Sackett DL 1996).

En esencia, la MBE pretende aportar más ciencia al arte de la medicina, siendo su objetivo disponer de la mejor información científica disponible -la evidencia- para aplicarla a la práctica clínica (Guerra Romero L, 1996).

La fase de presentación de la evidencia consiste en la organización de la información disponible según criterios relacionados con las características cualitativas, diseño y tipo de resultados de los estudios disponibles. La clasificación de la evidencia permite emitir recomendaciones sobre la inclusión o no de una intervención dentro de la GPC (Jovell AJ 2006).

Existen diferentes formas de gradar la evidencia (Harbour R 2001) en función del rigor científico del diseño de los estudios pueden construirse escalas de clasificación jerárquica de la evidencia, a partir de las cuales pueden establecerse recomendaciones respecto a la adopción de un determinado procedimiento médico o intervención sanitaria (Guyatt GH 1993). Aunque hay diferentes escalas de gradación de la calidad de la evidencia científica, todas ellas son muy similares entre sí.

A continuación se presentan las escalas de evidencia de cada una de las GPC utilizadas como referencia para la adopción y adaptación de las recomendaciones.

ESCALA UTILIZADA EUROPEAN SOCIETY FOR PAEDIATRIC UROLOGY

Clasifica la evidencia en niveles (categorías) e indica el origen de las recomendaciones emitidas por medio del grado de fuerza.

Categoría de la evidencia	Fuerza de la recomendación
1a. Evidencia obtenida de meta-análisis de estudios clínicos aleatorios	A. Basada en estudios de buena calidad y consistencia dirigida a recomendaciones específicas que incluyen por lo menos un estudio clínicos aleatorio
1b. Evidencia de por lo menos un estudio clínico controlado aleatorio	
2a. Evidencia de por lo menos un estudio controlado sin aleatoriedad	B. Basada en estudios de buena calidad pero sin estudios clínicos aleatorizados
2b. Evidencia de al menos un estudio bien diseñado, cuasi experimental o estudios de cohorte	
3. Evidencia obtenida de un estudio descriptivo no experimental, tal como estudios comparativos, estudios de correlación, casos y controles	
4. Evidencia obtenida de comité de expertos, reportes opiniones o experiencia clínica de autoridades en la materia	C. Basada en la aplicabilidad y en ausencia directa de estudios clínicos de buena calidad

Modificado de: Tekgül S, Riedmiller H, Gerharz E, Hoebeke P, Kocvara R, Nijman R, Radmagr Ch. Acute scrotum in Children European Society for Paediatric Urology. Guidelines on Pediatric Urology Update 2009; 12-17.

5.3 CLASIFICACIÓN O ESCALAS DE LA ENFERMEDAD

CUADRO 1. SEMIOLOGÍA DEL DOLOR EN EL ESCROTO AGUDO

Escroto agudo	Torsión testicular	Torsión de apéndices testiculares	Orquiepididimitis
Entidad clínica multifactorial	Dolor escrotal intenso que se acompaña de náusea y vómito (Valor predictivo para TT de 96-98 %)	Dolor escrotal de inicio brusco, en algunos casos semejante al dolor testicular	Dolor escrotal de inicio insidioso y progresivo menos intenso que en la TT
Dolor intenso	Dolor de aparición brusca en cualquier momento del día, incluso durante el sueño	También el dolor escrotal puede ser de instalación insidiosa, suele ser de menor intensidad que en la TT	Dolor que puede irradiarse por el cordón espermático hacia fosa iliaca
Aparición brusca en escroto	Dolor irradiado a la ingle y abdomen inferior	Dolor raramente acompañado de náusea o vómito	Dolor que permite la palpación del escroto
Irradiación ascendente inguinal o abdominal	Dolor escrotal de aparición sin causa aparente	Dolor moderado que permite al niño deambular, sin compromiso general, sin náuseas ni vómito	Polaquiuria, Disuria
Tumefacción escrotal	Dolor escrotal extremadamente intenso a la palpación, que provoca palidez y provoca imposibilidad para deambular	Puntualmente doloroso según la localización de la hidátide afectada, pero indoloro en el ecuador testicular	Tenesmo urinario
Dolor acompañado ocasionalmente náuseas y vómito	Dolor que se incrementa al elevar el testículo afectado (Signo de Prehn negativo)	De acuerdo a la intensidad del dolor, dificultad para su diferenciación con la torsión testicular	Dolor que disminuye al elevar el testículo afectado (Signo de Prehn positivo)
	En ocasiones, antecedente de cuadros dolorosos breves y poco intensos con remisión espontánea (Sub torsión testicular)	Dolor que permite la palpación de hidátide afectada ("Lenteja o munición")	

TT torsión testicular EO orquiepididimitis TTA torsión de apéndice testicular. Modificado de Sarquella P. Patología escrotal y peneana: escroto agudo, varicocele y curvatura congénita del pene. Boletín de la Sociedad de Pediatría de Asturias, Cantabria, Castilla y León Bol. Pediatr 2007; 47 (SUPL. 1):25-30. Heinen F. Escroto Agudo. Pediatría práctica Arch Argent Pediatr 2001

CUADRO 2. COMPORTAMIENTO DE PARA CLÍNICOS EN ENTIDADES QUE CONFORMAN EL SÍNDROME DE ESCROTO AGUDO

	Torsión Testicular TT (N = 41)	Orquiepididimitis EO (N = 38)	Torsión De Apéndice Testicular TTA(N = 8)	p
Cuenta de leucocitos (/μL)	10,534+/-3,664	13,053+/-6,758	7,964+/-2,480	0.026
Leucocitosis	20 (48.8)	23 (60.5)	2 (25.0)	0.246
Piuria	0 (0)	10 (26.3)	0 (0)	0.001

Modificado de Liu CC. Clinical Presentation of Acute Scrotum in Young Males, J Med Sci, 2007; 23(6):281-286

CUADRO 3. RESULTADOS DE LOS HALLAZGOS DE USG DOPPLER DE LAS DIFERENTES ENTIDADES QUE CONFORMAN EL SÍNDROME DE ESCROTO AGUDO

	Torsión Testicular TT (N = 33)	Orquiepididimitis EO (N = 26)	Torsión De Apéndice Testicular TTA(N = 4)
Flujo disminuido/ ausente	29	0	0
Flujo normal/ incrementado	1	25	3
equivocado	3	1	1

Modificado de Liu CC. Clinical Presentation of Acute Scrotum in Young Males, J Med Sci, 2007; 23(6):281-286

CUADRO 4. PATRONES ULTRASONOGRÁFICOS Y DIAGNÓSTICO DIFERENCIAL EN TORSIÓN TESTICULAR EN NIÑOS

Diagnóstico	Patrón sonográfico	
	Epidídimo	Testículo
Torsión testicular	<ul style="list-style-type: none"> • Aumento de tamaño • Hiper ecoico • Forma alterada • Cordón espermático retorcido o congestionado • Avascular (A o T) • Hipovascular(A o T) • Hipervascular(A o T) infrecuente 	<ul style="list-style-type: none"> • Sin cambios en la eco textura (A) • Alteración en eco textura (T) • Avascular(A o T) • Hipovascular (A o T) • Halo de hipervascular (A o T) • Índice de resistencia elevado
Destorsión espontánea(dolor resuelto o intermitente)	<ul style="list-style-type: none"> • Aumento de tamaño • Hipervascular ó flujo de color normal 	<ul style="list-style-type: none"> • Hipervascular ó flujo de color normal
Torsión testicular parcial	<ul style="list-style-type: none"> • Aumento de tamaño • Hipovascular ó Avascular 	<ul style="list-style-type: none"> • Avascular ó Hipovascular, o flujo de color normal
Epididimitis o torsión de apéndices testiculares	<ul style="list-style-type: none"> • Aumento de tamaño • Hipervascular 	<ul style="list-style-type: none"> • Hipervascular ó flujo de color normal
Masa sólida extratesticular	<ul style="list-style-type: none"> • Epidídimo separado normal 	<ul style="list-style-type: none"> • flujo de color normal

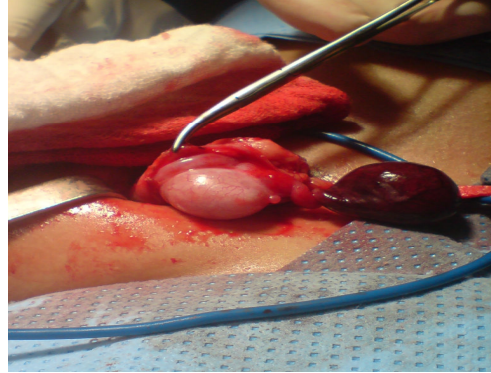
A= fase aguda de la torsión testicular T= fase tardía de la torsión testicular. Nussbaum AR, Gil H. Sonographic appearance in pediatric testicular torsion. AJR 2006; 187:1627:1635

CUADRO 5. PROTOCOLO DE MANEJO SUGERIDO

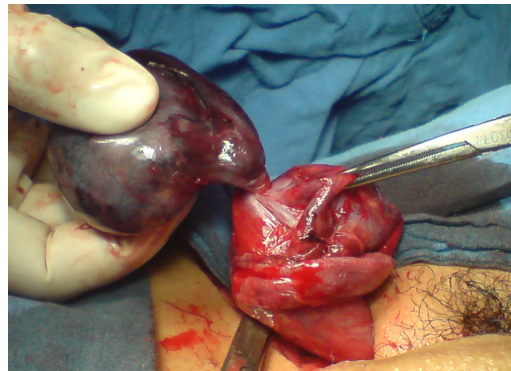
Diagnostico sonográfico	Manejo
Torsión testicular en fase aguda	Exploración quirúrgica de emergencia o intentar destorsión manual (inmediata)
Torsión testicular en fase tardía	Exploración quirúrgica no de emergencia
Destorsión espontánea	Exploración quirúrgica no de emergencia
Torsión testicular parcial	Exploración quirúrgica de emergencia (inmediata)
Epididimitis o torsión de apéndices testiculares	Manejo no quirúrgico
Masa extratesticular	Exploración quirúrgica no de emergencia
Hallazgos indeterminados	<ul style="list-style-type: none"> • Si es < a 12h Exploración quirúrgica de emergencia • Si es > a 12h valorar estudios como RM o gama grama o Exploración quirúrgica de emergencia

Nussbaum AR, Gil H. Sonographic appearance in pediatric testicular torsion. AJR 2006; 187:1627:1635

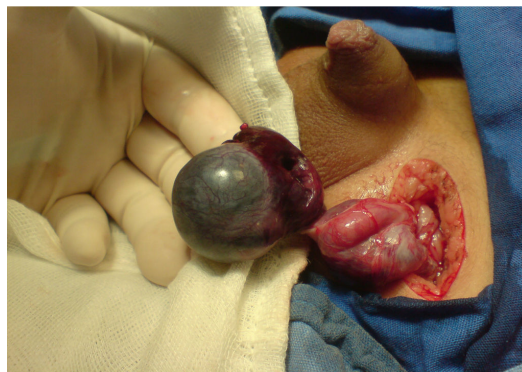IMÁGENES



Paciente de 7 años con Torsión de apéndice testicular y hallazgo quirúrgico



Paciente de 13 años con Torsión testicular y hallazgo quirúrgico

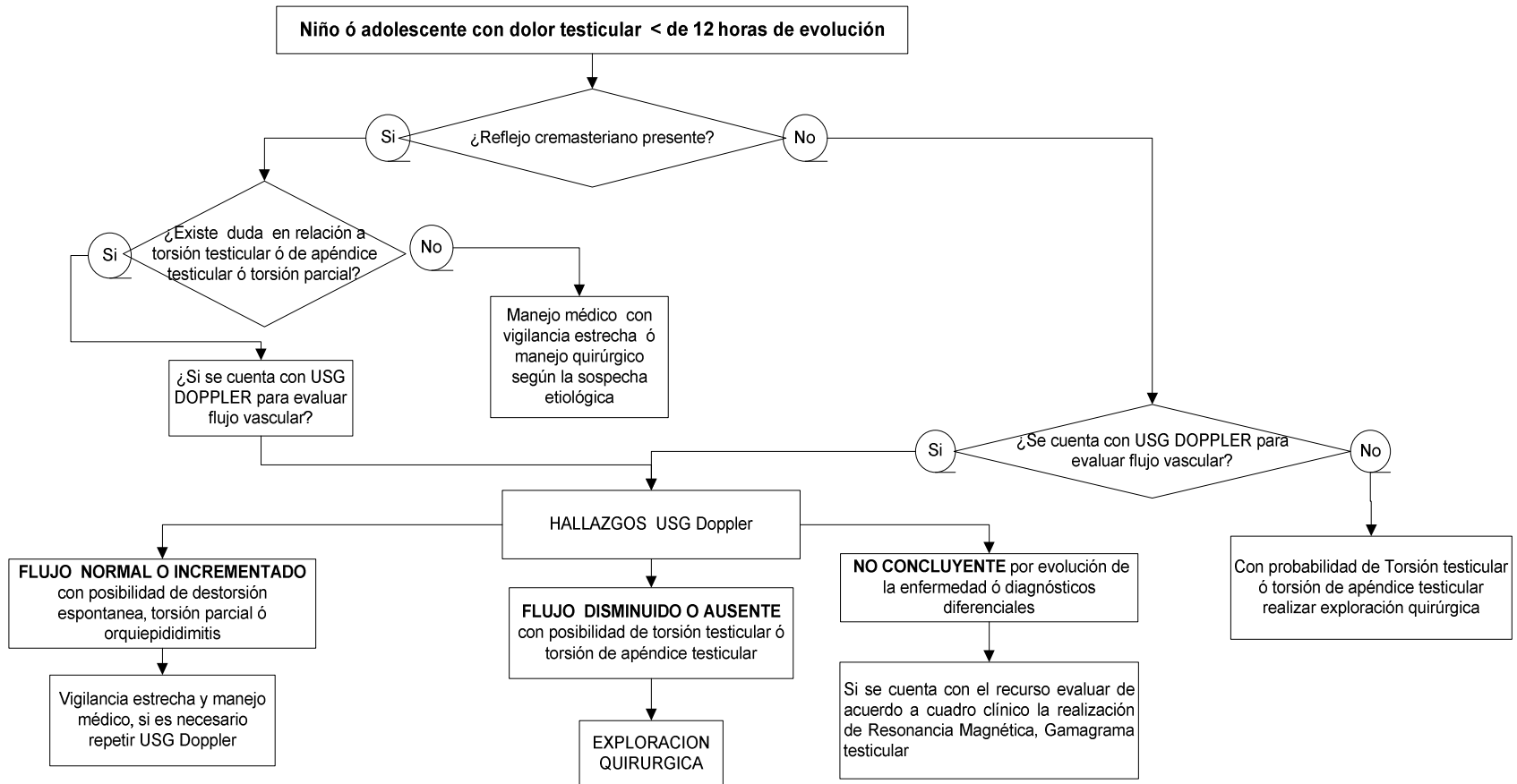


Hallazgo quirúrgico en un Paciente de 10 años con Torsión testicular

*Fotos Cortesía el Dr. José Martín Tolosa Kuk

5.4 ALGORITMOS

Algoritmo para el diagnóstico del niño ó adolescente con Escroto Agudo



6. BIBLIOGRAFÍA.

1. Baeza C, González T. Torsión testicular aguda y orquiectomía. *Acta Pediatr Mex* 2009; 30(5):242-6
2. Baeza C, García L. Necrosis testicular por torsión en niños. Perspectiva de un hospital de segundo nivel. *Gaceta Med Mex* 2003; 139 4: 347-352.
3. Baeza C, Martínez M. Orquiectomía por torsión testicular aguda. *Rev Mex Urol* 2010; 70 (1): 36-40.
4. Bhatt S, Dogra V. Role of US in testicular and scrotal trauma. *Radio Graphics* 2008; 28:1617-1629.
5. Bembibre L, Suárez P. Patología escrotal aguda. *Guías clínicas* 2006; 6(2): 1-5.
6. Castro I, Simian M. Escroto agudo en el niño. *Rev Ped Elec.* 2010; 7(1): 4-12.
7. Cuckow PM, Frak JD. Torsion of testis. *BJU International* 2000; 86:349 -353.
8. Dogra V. Sonographic evaluation of testicular torsion. *Ultrasound clinics* 2006; 1: 55-66
9. Grabe M, Bjerklund-Johansen TE, Botto H, Çek M, Naber KG, Tenke P, Wagenlehner F. Guidelines on Urological Infections. *European Association of Urology* 2010:34-41
10. Heinen F. Escroto Agudo. *Arch. Argent. Pediatr* 2001; 99(6):554-560
11. Jeffrey A, Mark P. Pediatric Urologic Emergencies. *Pediatr Clin North Am* 2006 (53): 513-527
12. Mc Andrew HF, Pemberton R, Kikiros CS, Gollow I. The incidence and investigation of acute scrotal problems in children, *Pediatr Surg Int* 2002 ;18:435-437
13. Murphy F L, Fletcher L, Pease P. Early scrotal in all cases is the investigation and intervention of choice in the acute pediatric scrotum. *Pediatr Surg Int* 2006; 22:413-416
14. Nussbaum AR, Gil H. Sonographic appearance in pediatric testicular torsion. *AJR* 2006; 187:1627:1635
15. Leslie JA, Cain MP. Pediatric urologic emergencies and urgencies. *Pediatric Clin North Am.* 2006;53: 513-527
16. Lisieux J. Escroto agudo. *Rev Col Bras Cir* 2000; 27(4): 271-78
17. Liu CC, Huang SP, Chou Y, Li CC, Wu MT, Huang CH, et al. Clinical Presentation of Acute Scrotum in Young Males. *J Med Sci* 2007; 23(6):281-286

18. Ringdahl E, Teague L. Testicular Torsión. American Family Physician 2006;74(10):1739-1743-44
19. Rostion C. Torsión de hidatide de Morgagni y testículo agudo. Revista Pediatría Electrónica 2006;3(1); [acceso 13 octubre 2010] Disponible en : URL;http://WWW.RevistaPediatría .cl/vol3num1/19.htm
20. Sakellaris G. Acute epididymitis in Greek children: A 3 year retrospective study. Eur J Pediatr 2008; (167): 765-769
21. Sarquella GJ. Patología escrotal y peneana: escroto agudo, varicocele y curvatura congénita del pene. Boletín de la Sociedad de Pediatría de Asturias, Cantabria, Castilla y León 2007; 47 (s1): 25-30
22. Siegel M 1997. The acute scrotum. Radiol Clin North Am 1997;35(4):959-76
23. Silmi A. Gómez J, Torsión del cordón espermático. Clínicas urológicas de la Complutense 1992 1 : 465-497
24. Tekgül S, Riedmiller H, Gerharz E, Hoebeke P, Kocvara R, Nijman R, Radmagr Ch. Acute scrotum in Children European Society for Paediatric Urology. Guidelines on Pediatric Urology Update 2009; 12-17
25. Trojian T, Lishnak T, Heiman D. Epididymitis and Orchitis: An Overview. Am Fam Physician 2009;79(7):583-587
26. Viguera RM, Reyes G, Rojas-Castaneda J, Rojas P, Hernández R. Testicular torsion and its effects on the spermatogenic cycle in the effects on the spermatogenic cycle in the contralateral testis of the rat. Laboratory Animals Ltd. Laboratory Animals 2004; 38, 313-320
27. Yagil Y, Naroditsky I, Milhem J, Ronit L, Leiderman M, Badaan S, et al. Role of Doppler ultrasonography in the triage of acute scrotum in the emergency department. J Ultrasound Med 2010;29 (1):11-21
28. Watanabe Y, Dohke M, Ohkubo K, Ishimori T, Amoh Y, Okumura A, et al. Scrotal disorders: evaluation of testicular enhancement patterns at dynamic contrast-enhanced subtraction MR Imaging. Radiology 2000;217: 219-227
29. Woojin K , Rosen MA, Lander JE, Banner MP, Siegelman E , Ramchandani P, et al. US, MR imaging correlation in pathologic condition of the scrotum. Radiographics 2007; 27:1239-1253

7. AGRADECIMIENTOS.

El grupo de trabajo manifiesta su sincero agradecimiento a quienes hicieron posible la elaboración de esta guía, por contribuir en la planeación, la movilización de los profesionales de salud, la organización de las reuniones y talleres, la integración del grupo de trabajo, la realización del protocolo de búsqueda y la concepción del documento, así como su solidaridad institucional.

Instituto Mexicano de Seguro Social / IMSS

NOMBRE	CARGO/ADSCRIPCIÓN
Srita. Martha Alicia Carmona Caudillo	Secretaría División de Excelencia Clínica. Coordinación de UMAE
Sr. Carlos Hernández Bautista	Mensajería División de Excelencia Clínica. Coordinación de UMAE
Lic. Abraham Ruiz López	Edición División de Excelencia Clínica. Coordinación de UMAE (Comisionado UMAE HG CMN La Raza)

8. COMITÉ ACADÉMICO.

Instituto Mexicano del Seguro Social, División de Excelencia Clínica Coordinación de Unidades Médicas de Alta Especialidad / CUMAE

Dr. José de Jesús González Izquierdo	Coordinador de Unidades Médicas de Alta Especialidad
Dr. Arturo Viniegra Osorio	Jefe de División
Dra. Laura del Pilar Torres Arreola	Jefa de Área de Desarrollo de Guías de Práctica Clínica
Dra. María del Rocío Rábago Rodríguez	Jefa de Área de Innovación de Procesos Clínicos
Dra. Adriana Abigail Valenzuela Flores	Jefa del Área de Implantación y Evaluación de Guías de Práctica Clínica
Dra. Rita Delia Díaz Ramos	Jefa de Área de Proyectos y Programas Clínicos
Dr. Rodolfo de Jesús Castaño Guerra	Je fe de área
Dra. María Luisa Peralta Pedrero	Coordinadora de Programas Médicos
Dr. Antonio Barrera Cruz	Coordinador de Programas Médicos
Dra. Virginia Rosario Cortés Casimiro	Coordinadora de Programas Médicos
Dra. Aidé María Sandoval Mex	Coordinadora de Programas Médicos
Dra. Yuribia Karina Millán Gámez	Coordinadora de Programas Médicos
Dr. Carlos Martínez Murillo	Coordinador de Programas Médicos
Dra. María Antonia Basavilvazo Rodríguez	Coordinadora de Programas Médicos
Dr. Juan Humberto Medina Chávez	Coordinador de Programas Médicos
Dr. Juan Bernardo Bruce Diamond Hernández	Comisionado a la División de Excelencia Clínica
Lic. María Eugenia Mancilla García	Coordinadora de Programas de Enfermería
Lic. Héctor Dorantes Delgado	Analista Coordinador