

INSTITUTO MEXICANO DEL SEGURO SOCIAL
DIRECCION DE PRESTACIONES MÉDICAS
UNIDAD DE ATENCION MÉDICA
COORDINACIÓN DE UNIDADES MÉDICAS DE ALTA ESPECIALIDAD
COORDINACIÓN TÉCNICA DE EXCELENCIA CLÍNICA

GUÍA DE PRÁCTICA CLÍNICA

GPC

Actualización
2015

DIAGNÓSTICO Y TRATAMIENTO DE RETINOPATÍA DIABÉTICA

GUÍA DE REFERENCIA RÁPIDA

CATÁLOGO MAESTRO DE GUÍAS DE PRÁCTICA CLÍNICA: IMSS-171-09

ÍNDICE

1. Clasificación	3
2. Definición y Contexto.....	4
3. Historia Natural de la retinopatía diabética.....	5
4. Escalas de Clasificación Clínica.....	7
5. Diagramas de Flujo	11

1. CLASIFICACIÓN

CIE-10: H36.0 RETINOPATÍA DIABÉTICA

GPC: DIAGNÓSTICO Y TRATAMIENTO DE RETINOPATÍA
DIABÉTICA

2. DEFINICIÓN Y CONTEXTO

La retinopatía diabética (RD) es una enfermedad crónica progresiva, que se asocia a hiperglucemia prolongada, es considerada la principal causa de discapacidad visual en los adultos en edad laboral. Aunque se han demostrado defectos en la función neurosensorial antes de la aparición de lesiones vasculares, las manifestaciones más comunes en etapas tempranas incluyen formación de microaneurismas y hemorragias intrarretinianas, daño microvascular que conduce a no perfusión en los capilares retinianos, exudados algodonosos, hemorragias, alteraciones venosas e incremento de las anomalías microvasculares intrarretinianas. Durante esta etapa, el aumento de vasopermeabilidad puede resultar en engrosamiento retiniano (edema) o exudados que pueden llevar a pérdida de la agudeza visual central. La fase proliferativa, conduce a cierre de arteriolas y vénulas con proliferación secundaria de neovasos (NV) en el disco óptico, retina, iris y en el ángulo camerular en la retina estos NV generan tracción y desprendimiento traccional de la retina

La RD es una complicación crónica y específica de la diabetes, tiene una prevalencia del 43.6% a nivel internacional; el estudio más extenso realizado en población mexicana encontró una prevalencia del 31.5%. Las formas de retinopatía que amenazan la visión son el edema macular clínicamente significativo (EMCS) y la retinopatía diabética proliferativa (RDP); ambas pueden tratarse eficazmente mediante fotocoagulación en etapas tempranas, lo cual reduce la incidencia de pérdida visual en un 50% o más. En México, los resultados de la Encuesta Nacional de Salud y Nutrición en el año 2012, muestran que tres de cada cuatro diabéticos, requieren de un mayor control del padecimiento que permita reducir las complicaciones que se presentan a largo plazo, las más frecuentes son disminución de la visión con 47.6% (3 millones) y daño a la retina con 13.9% (889 mil). El IMSS tiene 3, 416,643 (cifras de la dirección de información en salud hasta 2013), lo que representa una prevalencia de 8.09 (IMSS 2014). Un estudio aleatorio, realizado en una unidad de medicina familiar del IMSS en la delegación Querétaro, mostró una prevalencia de 24.4%, de estos; el 95.2% presentó retinopatía diabética no proliferativa (RDNP) y 4.8% presentó RDP, de estos últimos, el 50% presentaron características de alto riesgo; Respecto a la RDNP el 75% fue leve y 25% moderada. Con relación a la edad se encontró que el grupo más afectado fue de 50 a 59 años y en cuanto al tiempo de evolución los más afectados se ubican entre uno y 5 años de evolución y representan 40.5%, seguidos por aquellos de más de 15 años con 26.2%.

Esta complicación cada vez es más frecuente y predomina en pacientes cada vez más jóvenes; esto trae como consecuencia incremento en los casos de pensión por invalidez debido a este motivo, lo que significa gran gasto económico. Dadas estas cifras podemos estimar que la RD en la población derechohabiente presenta un grave problema de salud visual, ante el cual el sistema de salud resulta evidentemente insuficiente; por otra parte es conveniente exponer además la falta de control de los factores de riesgo de la población diabética, lo que incrementa el riesgo a desarrollar la enfermedad y consecuentemente ceguera.

3. HISTORIA NATURAL DE RETINOPATÍA DIABÉTICA

DIAGNÓSTICO

Historia clínica que incluya:

- Duración de la diabetes
- Control de la glicemia
- Antecedentes patológicos

Exploración oftalmológica que contenga:

- Mejor agudeza visual corregida
- Presión intraocular
- Biomicroscopia
- Gonioscopía
- Examen de fondo de ojo bajo midriasis medicamentosa que incluya descripción de vítreo y retina en polo posterior, ecuador y periferia. Con oftalmoscopia indirecta y/o bajo biomicroscopia con lámpara de hendidura

Recomendaciones:

- examen regular de fondo de ojo bajo biomicroscopia en lámpara de hendidura para buscar características de isquemia retiniana constantemente (ver cuadro de seguimiento)
- clasificar cada ojo por separado estableciendo su categoría y gravedad, ya pueden tener características y consecuentemente, riesgos de progresión diferentes
- La flourangiografía de retina y la tomografía de coherencia optica no están indicadas como examen de detección o rutina en pacientes diabéticos
- En pacientes con hemorragia vítrea o cualquier otra opacidad es recomendable realizar ultrasonografía para conocer el estado de la retina

TRATAMIENTO LASER

Recomendaciones generales de láser:

- considerar sesiones de láser de 300-500 impactos (si existe tracción hacer sesiones de 200-300 impactos) iniciando por el cuadrante inferior
- Pueden realizarse una o múltiples sesiones
- En la misma sesión de tratan ambos ojos, mácula y periferia

RETINOPATIA DIABETICA NO PROLIFERATIVA (RDNP)

Pacientes con RDNP leve o moderada no son candidatos a recibir tratamiento con láser en ninguno de sus esquemas

Aplicación de panfotocoagulación láser en pacientes con:

- RDNP severa, especialmente cuando:
 1. tienen mal control metabólico
 2. no cumplen las revisiones de retina de forma habitual
 3. cursa con catarata que puede limitar la aplicación de láser en un futuro próximo

4. presenta isquemia generalizada
5. existe embarazo

RETINOPATIA DIABETICA PROLIFERATIVA (RDP)

Aplicar panfotocoagulación de retina periférica (a la brevedad posible) en pacientes con:

- RDP sin características de alto riesgo
- RDP con características de alto riesgo
- En pacientes con NV en el iris

RETINOPATIA DIABETICA CON EDEMA MACULAR

Algunas veces se recomienda aplicación de laser focal o en rejilla cuando coexisten:

- RDNP moderada y EMCS
- RDNP severa y EMCS
- RDP sin características de alto riesgo y EMCS
- RDP con características de alto riesgo y EM

REFERENCIA A TERCER NIVEL

Se recomienda enviar a tercer nivel a pacientes con las siguientes características:

- Hemorragia vítrea
- Desprendimiento de retina traccional o regmatógeno

4. ESCALAS DE CLASIFICACIÓN CLÍNICA

Escala clínica internacional de severidad de la retinopatía diabética

Grados de recomendación	de Interpretación
Retinopatía diabética no proliferativa leve	Al menos un microaneurisma. No se reúnen los criterios para retinopatía no proliferativa moderada, severa, proliferativa o proliferativa de alto riesgo (véase más adelante)
Retinopatía diabética no proliferativa moderada	Hemorragias y / o microaneurismas \geq que la fotografía estándar 2A*; y / o definitivamente presentes: exudados blandos, rosarios venosos (RV), o anomalías microvasculares intrarretinianas (AMIR); No se reúnen los criterios para retinopatía no proliferativa severa, retinopatía proliferativa o retinopatía proliferativa de alto riesgo (véase más adelante)
Retinopatía diabética no proliferativa severa	Exudados blandos, RV y AMIR, todos sin duda presente en al menos dos de los campos de cuatro a siete; o dos de los tres lesiones precedentes presente en al menos dos de los campos a través de cuatro de siete y hemorragias y microaneurismas presentes en estos cuatro campos, igual o superior al 2A foto estándar en al menos uno de ellos; o AMIR presentes en cada uno de los campos de cuatro al siete y valor igual o superior 8A fotografía estándar en al menos dos de ellos; y la definición no se reunió para la retinopatía proliferativa temprana o retinopatía proliferativa de alto riesgo (véase más adelante)
Retinopatía proliferativa temprana (sin características de alto riesgo)	Neovasos; y la definición no se cumplen para la retinopatía proliferativa de alto riesgo (véase más adelante)
Retinopatía proliferativa de alto riesgo (con características de alto riesgo)	Los nuevos vasos en o dentro de un diámetro de disco del disco óptico (NVD) \geq norma fotografía 10A * (alrededor de un cuarto a la zona de un tercio del disco), con o sin hemorragia vítrea o prerretinal; o / o hemorragia prerretinal acompañado de nuevos buques, ya sea NVD $<$ 10A fotografía estándar o nuevos vasos en otros lugares (NVE) \geq área vítreo y un cuarto disco

*Early Treatment Diabetic Retinopathy Study Research Group. Grading diabetic retinopathy from stereoscopic color fundus photographs--an extension of the modified Airlie House classification. ETDRS report number 10. Ophthalmology 1991;98:786-806.

Adapted from the Early Treatment Diabetic Retinopathy Study Research Group. Early Treatment Diabetic Retinopathy Study design and baseline patient characteristics. ETDRS report number 7. Ophthalmology 1991;98:742.

<http://one.aaio.org/preferred-practice-pattern/diabetic-retinopathy-ppp--september-2008-4th-print#APPENDIX5.CLASSIFICATIONOFDIABETICRETINOPATHYINTHEEARLYTREATMENTOFDIABETICRETINOPATHYSTUDY>

Equivalencia aproximada de los sistemas de clasificación alternativos utilizados actualmente para la retinopatía diabética

ETDRS (referencia 1)	NSC (referencia 4)	SDRGS (referencia 5)	AAO (referencia 3)	RCOphth (referencia 2)
10 Sin retinopatía	R0 Sin retinopatía	R0 Sin retinopatía	Sin retinopatía	Sin retinopatía
20 solo micro aneurismas	R1 de fondo	R1 de fondo leve	RDNP leve	Bajo riesgo
35 RDNP leve			RDNP moderada	
43 RDNP moderada	R2 pre-proliferativa	R2 RD de fondo moderada		Alto riesgo
47 RDNP moderadamente severa				
53 A-D RDNP severa		R3 RD de fondo severa	RDNP severa	
53E RDNP muy severa				
61 RDP leve	R3 RDP	R4 RDP	RDP	RDP
65 RDP moderada			RDP sin características de alto riesgo	
71, 75 RDP alto riesgo			RDP con características de alto riesgo	
81, 85 RDP avanzada				

ETDRS = Early Treatment Diabetic Studio Retinopathy;

AAO = Academia Americana de Oftalmología

NSC = Comité Proyección Nacional;

Sistema de calificación Retinopatía

SDRGS = sistema de gradación escoses de retinopatía diabética

RDNP: Retinopatía diabética no proliferativa;

BDR: retinopatía diabética de fondo

PDR: retinopatía diabética proliferativa

HRC: características de alto riesgo

Clasificación internacional de gravedad del edema macular diabético

Nivel de severidad de la enfermedad	Hallazgos observables por oftalmoscopia bajo dilatación pupilar
Edema macular diabético aparentemente ausente	Sin áreas de engrosamiento retiniano, ni exudados duros en polo posterior
Edema macular diabético aparentemente presente	Algunas áreas de aparente engrosamiento retiniano o exudado duros en el polo posterior
Si el edema macular está presente, puede ser categorizado de la siguiente forma:	
Edema macular diabético	<ol style="list-style-type: none"> 1. Leve. Engrosamiento retiniano o exudados duros en el polo posterior pero lejos del centro de la mácula 2. Moderado. Engrosamiento o exudados cercanos al centro de la mácula sin compromiso del centro 3. Severo. Los exudados o el engrosamiento afectan al centro de la macula
El Early Treatment Diabetic Retinopathy Study (ETDRS) introdujo el término de edema macular diabético clínicamente significativo, que se define como:	<ol style="list-style-type: none"> 1. Engrosamiento retiniano a 500μ o menos del centro de la fovea. 2. Exudados duros a 500μ o menos del centro de la fovea si se asocian con engrosamiento retiniano adyacente. 3. Engrosamiento retiniano de al menos un disco de área y que parte del mismo se encuentre dentro de un disco de diámetro del centro de la fovea.

Los exudados duros son un signo de edema macular actual o antiguo.

Edema macular diabético se define como engrosamiento de la retina; esto requiere de una evaluación tridimensional, que se realiza bajo dilatación pupilar por examen de biomicroscopia con lámpara de hendidura o fotografía estereoscópica de fondo

Tomografía de coherencia óptica puede complementar la evaluación del fondo de ojo para determinar la presencia de edema macular diabético

Según el ETDRS serían los pacientes cuyo edema pudiese encuadrarse como clínicamente significativo los que se beneficiarían del tratamiento con láser y de ahí la importancia de esta clasificación

Recomendaciones de manejo para los pacientes con diabetes

Severidad de la retinopatía	Presencia de edema macular	Seguimiento en meses	Fotocoagulación panretinal con laser	Laser focal o en rejilla	Tratamiento anti-VEGF
Normal o RDNP mínima	No	12	No	No	No
RDNP leve	No	12	No	No	No
	EM	4-6	No	No	No
	EMCS†	1*	No	Algunas veces	Algunas veces
RDNP moderada	No	6-12	No	No	No
	EM	3-6	No	No	No
	EMCS†	1*	No	Algunas veces	Algunas veces
RDNP Severa	No	4	Algunas veces	No	No
	EM	2-4	Algunas veces	No	No
	EMCS†	1*	Algunas veces	Algunas veces	Algunas veces
RDP sin alto riesgo	No	4	Algunas veces	No	No
	EM	4	Algunas veces	No	No
	EMCS†	1*	Algunas veces	Algunas veces	Algunas veces
RDP con alto riesgo	No	4	Recomendado	No	Considerarlo
	EM	4	Recomendado	Algunas veces	Usualmente
	EMCS†	1*	Recomendado	Algunas veces	Usualmente

Anti-VEGF= Inhibidor del factor de crecimiento vascular endotelial

EMCS= Edema macular clínicamente significativo

EM= Edema macular clínicamente no significativo

RDNP= Retinopatía diabética no proliferativa

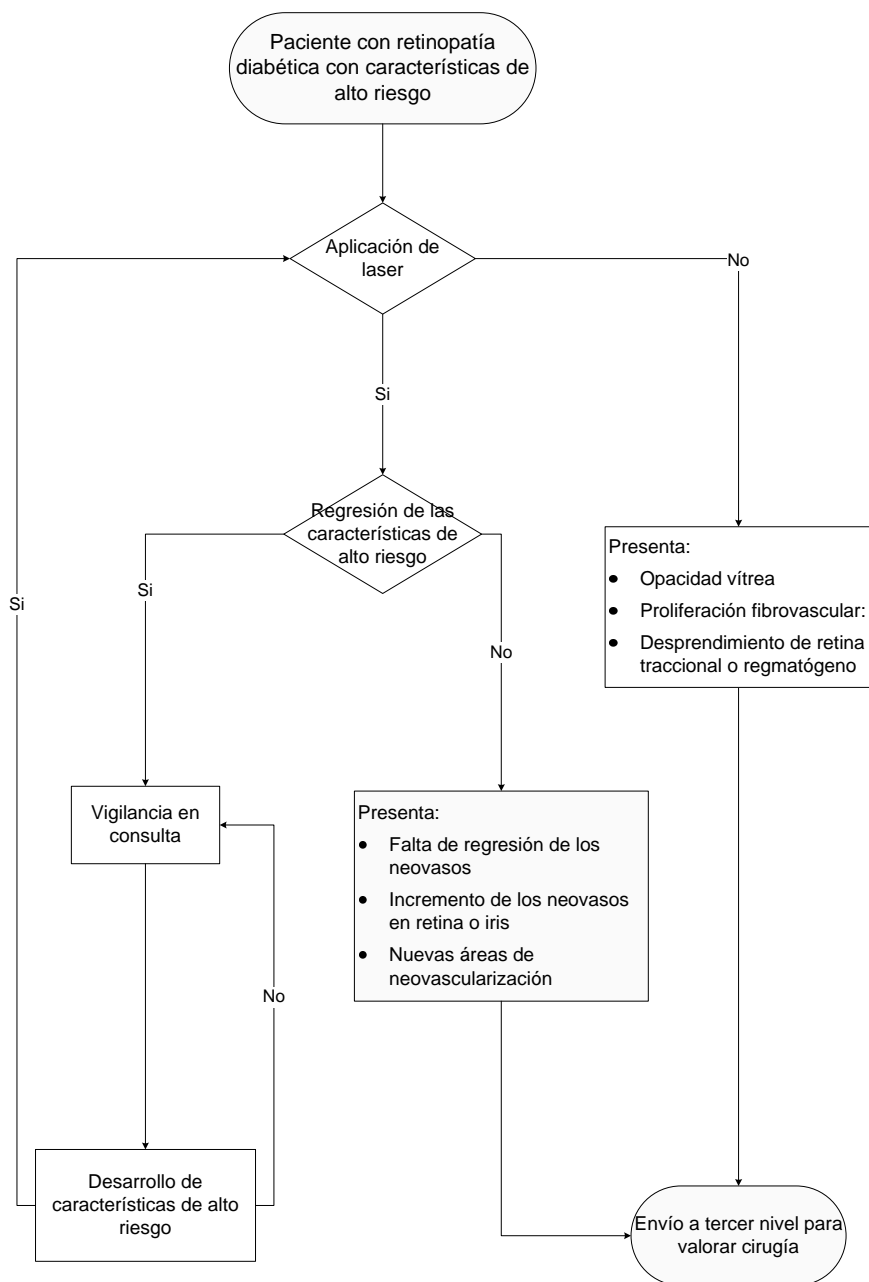
RDP= Retinopatía diabética proliferativa

*Tratamiento adjunto que puede ser considerado, incluye corticoesteroides o anti-VEGF (uso no autorizado, excepto aflibercept y ranibizumab). Datos de Diabetic Retinopathy Clinical Research Network 2011 demostraron que, a dos años de seguimiento ranibizumab intravitreo con aplicación temprana o diferida de laser resulto con gran ganancia de agudeza visual y la aplicación de acetinado de triamcinolona mas laser resulto en gran ganancia de agudeza visual en ojos pseudofaquicos comparado con láser solo. Individuos que recibieron inyección intravitrea de anti-VEGF pueden ser reexaminados al mes para seguimiento.

†Excepciones incluyen hipertensión o retención de líquidos asociados con falla cardiaca, renal, embarazo o cualquier otra causa que pueda agravar el edema macular. La aplicación diferida de laser por un breve periodo para tratamiento médico puede ser considerada en estos casos. También, es opción diferir el tratamiento de EMCS cuando el centro de la macula no está involucrado, cuando existe buena agudeza visual, cuando es posible un seguimiento cercano y cuando el paciente comprende los riesgos. Cuando aplique de acuerdo a la versión del RER y al criterio de los autores

5. DIAGRAMAS DE FLUJO

Seguimiento del paciente con retinopatía diabética en el segundo nivel de atención



Avenida Paseo de la Reforma 450, piso 13,
Colonia Juárez, Delegación Cuauhtémoc, C. P. 06600, México D. F.
www.cenetec.salud.gob.mx

Publicado por CENETEC

© Copyright Instituto Mexicano del Seguro Social, “Derechos Reservados”. Ley Federal de Derecho de Autor

Editor General

Centro Nacional de Excelencia Tecnológica en Salud

ISBN: 978-607-8270-55-2